TND SPSCG
26. SPİNAL SEMPOZYUMU

Spinal Cerrahide Enstrümantasyon ve Yeni Teknolojiler

13-16 EKİM 2022
ALVA DONNA WORLD PALACE
Kemer, ANTALYA

BİLDİRİ KİTABI

www.spinalsempozyum.com

ORGANİZASYON KOMİTESİ

Sempozyum Başkanı

Tunç Öktenoğlu

Organizasyon Komitesi

Tunç Öktenoğlu

Özkan Ateş

Ahmet Gürhan Gürçay

Murat Kalaycı

Nail Özdemir

Mehmet Seçer

Kıvanç Olguner

13 Ekim 2022, Perşembe

Salon I

14.15-18.00	**PREMEETING KURS - I** Spinal Cerrahi Eğitiminde Virtual Reality (VR) Teorik-Pratik Eğitim ***Kurs Başkanları: Sedat Çağlı, Serdar Onur Aydın***
14.15- 15.00	Teorik Eğitim *Oğuz Baran, Mehmet Yiğit Akgün, Özgür Akşan, Murat Kalaycı, Özkan Ateş*
15.00- 18.00	Pratik Eğitim *Oğuz Baran, Mehmet Yiğit Akgün, Özgür Akşan, Murat Kalaycı, Özkan Ateş*

Salon II

14.15-16.00	**PREMEETING KURS - II** Maketler (Sawbones) Üzerinde Spinal Enstrümantasyon ve Spinal Deformite Düzeltme Manevraları ***Kurs Başkanları: Erkan Kaptanoğlu, Zühtü Özbek***	
14.15- 14.30	Spinal İmplantlar	*Murat Müslüman*
14.30- 14.45	Servikal Spinal Enstrumantasyon	*Yurdal Gezercan*
14.45- 15.00	Torakal-Lomber-Sakral Ve İliak Spinal Enstrumantasyon	*Ferhat Harman*
15.00- 15.15	Deformite Düzeltme Manevraları	*Sedat Dalbayrak*
15.00- 16.00	Pratik Eğitim *Sedat Dalbayrak, Erkan Kaptanoğlu, Mesut Yılmaz, Yurdal Gezercan, Ferhat Harman, Zafer Orkun Toktaş, Numan Karaaslan*	

14 Ekim 2022, Cuma

Salon I

07.45-10.00 OTURUM I: Spinal Cerrahide Yeni Teknolojiler
Oturum Başkanları: Tunç Öktenoğlu, Mehmet Seçer

07.45-08.15 Yılın Bildirileri

9506 İki Aşamalı Torakolomber Dinamik Stabilizasyonun Klinik Sonuçları
Mehmet Yiğit Akgün

4760 spinal schwannomlarda tek taraflı hemilaminektomi yeterli bir yaklaşımdır
Emin Çağıl

7953 3B yazıcı ile üretilmiş transpediküler vidalarla standart vidaların biyomekanik olarak karşılaştırılması
Cüneyt Temiz

5152 Favipiravir otofaji ve apopitozu baskilayarak intervertebral disk dejenerasyonunda potansiyel terapötik ajan olabilir mi?"
Numan Karaarslan

3185 Servikal spondilotik miyelopati cerrahisinde posterior hibrit yaklaşım: Yeni teknik
Sedat Dalbayrak

08.15-08.30	Spinal Cerrahide Nöromonitör Kullanımı: Ne Zaman? Ne Kadar Güvenli?	*Hakan Emmez*
08.30-08.45	Spinal Enstrumantasyonda Navigasyon Kullanımı	*Özkan Ateş*
08.45-09.00	Spinal Cerrahide Robot	*Sait Naderi*
09.15-09.30	Spinal Cerrahide İntraoperatif Görüntüleme	*İlker Solmaz*
09.30-10.00	Olgu Tartışmaları: *Halil İbrahim Süner, Yahya Güvenç, Mehmet Yiğit Akgün*	

10.00-10.30 KAHVE ARASI

14 Ekim 2022, Cuma

Salon I

10.30-12.00	**OTURUM II: Spinal Cerrahide Yeni Teknolojiler** ***Oturum Başkanları: Sait Naderi, Yahya Güvenç***	
10.30-10.50	KONFERANS: Spinal Cerrahide Yeni Ufuklar: Bizleri Neler Bekliyor? Nelere Hazırlıklı Olalım?	*Mehmet Zileli*
10.50-11.05	Spinal Cerrahide Exoscope Kullanımı: Ne Zaman?, Ne Kadar Güvenli?	*Aydemir Kale*
11.05-11.20	Spinal Endoskopik Cerrahide Güncel Teknoloji: Hangi Teknikler Ön Plana Çıkıyor? Gelecek Endoskopide mi? Neden?	*Salim Şentürk*
11.20-11.35	Son Teknoloji Mikroskoplar Spinal Cerrahiye Ne Katıyor?	*Ahmet Gürhan Gürçay*
11.35-12.00	Olgu Tartışmaları *Murat Sayın, Özkan Çeliker, Zühtü Özbek*	
12.00-13.00	ÖĞLE YEMEĞİ	
13.00-15.00	**OTURUM III: Spinal Cerrahide Enstrumantasyon/ Dinamik Enstrumantasyon** ***Oturum Başkanları: Sedat Dalbayrak, Erkin Sönmez***	
13.00-13.30	KONFERANS: Robotics in spine surgery: Past, present and future	*Harel Arzi*
13.30-13.50	KONFERANS: Spinal enstrumantasyonda kurgu hatalarının nedenleri: Bilgi eksikliği? Minimal invaziv cerrahi çabası? Enstruman seçimindeki hatalar?	*Sedat Dalbayrak*
13.50-14.05	Servikal Disk Protezi Hangi Durumda Kullanmalıyım? Komşu Segment Hastalığını Önlüyor Mu?	*Cem Yılmaz*
14.05-14.20	Spinal Deformitelerde Dinamik Enstrumantasyon Kullanımı	*Ferhat Harman*
14.20-14.35	Dinamik Spinal Enstruman Yetmezliği, Nasıl Baş Ediyoruz?	*Mehdi Sasani*
14.35-15.05	Olgu Tartışmaları *Ali Börekçi, Necati Tatarlı, Hüseyin Berk Benek, Harel Arzi*	
15.05- 15.30	KAHVE ARASI	

14 Ekim 2022, Cuma

Salon I

15.30-18.00	**OTURUM IV: Spinal Enstrumantasyon/ Farklı Konular** ***Oturum Başkanları: Şükrü Çağlar, Ali Fatih Ramazanoğlu***	
15.30- 15.45	Kişiye Özel Spinal Enstruman ve Rod Üretimi Hayal mi?	*Erkin Sönmez*
15.45- 16.00	Oksipitoservikal Fiksasyonda Kondil Vidası VS Oksipital Plak	*Serkan Şimşek*
16.00-16.15	Odontoid Tip II Kırıklarında Ne Zaman Odontoid Vidalama Ne Zaman C1-2 Stabilizasyon?	*Ali Arslantaş*
16.15-16.30	Pediatrik Yaş Grubunda Spinal Enstrumantasyon Seçimi (Olgu Örnekleri İle)	*Tahsin Erman*
16.30-16.45	Perkütan Transpediküler Stabilizasyonun Avantaj Ve Dezavantajları	*Suat Canbay*
16.45-17.00	Osteoporotik Fraktürlerde Vertebroplasti VS Kifoplasti	*Zafer Orkun Toktaş*
17.00-17.15	Füzyon İçin Kullanılan Greft, Büyüme Faktörleri Ve Diğer Materyallerdeki Güncel Gelişmeler	*Fatih Keskin*
17.15-17.30	Endoskpikspinal Cerrahide Komplikasyonlar Ve Önlemler	*Altay Sencer*
17.30-18.00	Olgu Tartışmaları *Kıvanç Olguner, Balkan Şahin, Tamer Tamdoğan*	
18.00-19.00	Aile Toplantısı	

Salon II

13.30-15.00	**OTURUM I: Workshop** ***Oturum Başkanı: Mesut Yılmaz***	
	Torakolomber Dinamik Stabilizasyon (İpli Sistem)	*Ali Fahir Özer*
15.00-15.30	KAHVE ARASI	

14 Ekim 2022, Cuma

Salon II

15.30-17.45 OTURUM II: Sözel Bildiriler
Oturum Başkanları: Çetin Evliyaoğlu, Sevim Öndül

4767 Nöronavigasyon Kullanımının Spinal Cerrahideki Etkinliği
Mehmet Yiğit Akgün

3441 Deneysel travma test cihazı
Cüneyt Temiz

4360 Servikal Spondilopatik Myelopatide Anterior ve Posterior Dekompresyonun Postoperatif Dönemde Klinik Karşılaştırılması
Dilek Karadağ

8151 L5 hipoplazisi olan hastalarda foramen ve disk aralığının Manyetik Rezonans Görüntüleme Analizi
Özgür Akşan

5591 Tocilizumab Bmp-2, Hif-1A, Il-1B Ve Sox9 Sinyal Yolaklari Üzerinden İntervertebral Disk Dejenerasyonunu, Hücre Yaşlanmasini Ve İnflamasyonunu Önleyebilir Mi?"
İbrahim Yılmaz

4168 Pediatrik Yaş Grubunda Ağır Omurga Deformitesi Olan Olgularda Halo-gravity Traksiyon Uygulaması Sonuçları
Yusuf Küçük

3312 Transpediküler omurga stabilizasyonunda kullanılmak üzere karbon-fiber kompozitten rod üretilmesi
Cüneyt Temiz

5958 Nüks Disk Hernisinde Radyolojik Predispozan Faktörlerin Değerlendirilmesi
Tamer Tunçkale

8719 Rijit Lomber Enstrümentasyon Sonrası Servikal Omurga Biyomekaniğindeki Değişiklikler
Caner Günerbüyük

6496 Servikal Kifotik Deformitelerin Posterior Servikal Pediküler Vidalarla Korreksiyonu
Zeki Boğa

8630 C4-C6 Laminoplasti ile İntradural İntramedüller Yerleşimli Servikal Ependimomun Total Rezeksiyonu, Postmiyelotomi Defektin Pial Sütürasyon ile Onarımı
Siavash Haşimoğlu

6814 İntradiskal Vakum Fenomeninin Değişimi; Stabilizasyon Sonrası Artar mı? Azalır mı?
Luay Şerifoğlu

14 Ekim 2022, Cuma

Salon II

1646 Posterior atlantoaksiyel stabilizasyonda, atlantoaksiyal eklemin füzyonunun incelenmesi: Bir yıllık takip.
Özcan Sönmez

5035 Servikal spondilotik miyelopati cerrahisinde atlayarak korpektominin geç dönem sonuçları
Sedat Dalbayrak

3897 Dinamik (Helozon) Rod ve TLIF Kullanımının Dejeneratif Lomber Omurgada Radyolojik ve Klinik Sonuçları
Melihcan Savaşcı

5354 Üst Servikal Vertebra Tümör Tutulumu Olan Hastalarda Oksipital Kondil Stabilizasyonu ile Odontoid Remodeling
Orkhan Alizada

5638 Çoklu seviye spinal araknoidit ve siringomyelide spinal subaraknoido-subaraknoid şantın etkinliği
Mehmet Yiğit Akgün

8049 Grafen: Geleceğin implant malzemesi
Cüneyt Temiz

2290 Tek aşamalı posterior yaklaşımla torakal metastatik epidural spinal kord kompresyonunun (MESKK) transpediküler vertebrektomi, ön vertebral kolonun genişliyebilir kafesle rekonstrüksiyonu, 360 derece stabilizasyon ile tedavisi"
Doğan Güçlühan Güçlü

15 Ekim 2022, Cumartesi

Salon I

08.00-10.00	**OTURUM V: Spinal Enstrumantasyon/ Dejeneratif Omurga** ***Oturum Başkanları: Alpaslan Şenel, Necati Kaplan***	
08.00-08.15	Disk Rejenerasyonu Mümkün Mü?	*İbrahim Yılmaz*
08.15-08.30	Lomber Disk Cerrahisinde Stabilizasyon Ne Zaman?	*Şeref Doğan*
08.30-08.45	Lomber Spinal Stenozda Stabilizasyon/ Füzyon: Nerede Duralım? Anterior Füzyon Ne Zaman?	*Deniz Konya*
08.45-09.00	Lumbosakral Stabilizasyonda Yaşanan Sorunlar Ve Çözümler	*Erkan Kaptanoğlu*
09.15-09.30	Dejeneratif Skolyozda Cerrahi Strateji	*Güçlühan Güçlü*
09.30-10.00	Olgu Tartışmaları *Eralp Çetinalp, Hakan Yılmaz, Sevim Öndül, Ahmet Yardımcı*	
10.00-10.30	KAHVE ARASI	
10.30-12.15	**OTURUM VI: Spinal Enstrumantasyon/ Dejeneratif Omurga** ***Oturum Başkanları: Ali Arslantaş, Ülkün Ünsal***	
10.30-10.50	KONFERANS: Spinal Cerrahide Kılavuzumuz Spinopelvik Parametreler/ Servikal Sagittal Parametreler Mi Olmalı? Bu Parametreleri Pratikte Ne Kadar Göz Önünde Tutmalıyız?	*Alpaslan Şenel*
10.50-11.05	Servikal Spondilotik Meylopatilerde Anterior Cerrahi Ne Zaman? Enstrumantasyon Zorlukları Ve Yetmezliği	*Onur Ulu*
11.05-11.20	Servikal Spondilotik Meylopatilerde Posterior Cerrahi Ne Zaman? Enstrumantasyon Zorlukları Ve Yetmezliği	*Kudret Türeyen*
11.20-11.35	Servikal Spondilotik Meylopatilerde Kombine Cerrahi Cerrahi Ne Zaman? Önce Nerden Başlanmalı? Enstrumantasyon Zorlukları Ve Yetmezliği	*Hasan Kamil Sucu*
11.35-11.50	Kranioservikal Ve Servikotorasik Bileşke Enstrumantasyonunda Yaşanan Zorluklar Ve Çözüm Önerileri	*Cem Yılmaz*
11.50-12.15	Olgu Tartışmaşları: Osman Fikret Sönmez, Pınar Aydın Öztürk, Kadir Oktay	
12.15-13.30	ÖĞLE YEMEĞİ	

15 Ekim 2022, Cumartesi

Salon I

13.30-15.00	**Oturum VII: Spinal Cerrahide Yeni Teknolojiler/ Spinal Enstrumanlar** ***Oturum Başkanları: Ali Fahir Özer, Emre Delen***	
13.30- 14.00	KONFERANS: Haddinden Fazla Tedavi Etmek (Gerçekten Ne Kadar Teşkilat, O Kadar Müşkülat Mı?)	*Murat Hancı*
14.00-14.15	Spinal İmplantlarda Kullanılan Materyallerde Güncel Gelişmeler	*Cüneyt Temiz*
14.15-14.30	Spinal Cerrahide Kullanılan İdeal İmplant Nasıl Olmalı? Buna Yakın Mıyız?	*Nail Özdemir*
14.30-15.00	Olgu Tartışmaları *Tevfik Yılmaz, Ahmet Tolgay Akıncı*	
15.00-15.30	KAHVE ARASI	
15.30-17.50	**Oturum VIII: Spinal Cerrahide Enstrumantasyon / Farklı Konular** ***Oturum Başkanları: Ali Dalgıç, Ali Börekçi***	
15.30-15.50	KONFERANS: Spinal cerrahide dinamik enstrumantasyon felsefesi ve sınırları, kullandığımız dinamik sistemler ne kadar dinamik? Gelecek dinamik spinal sistemlerde mi? Bunu nasıl başaracağız?	*Ali Fahir Özer*
15.50-16.05	Osteoporotik Omurgada Stabilizasyon Sorunları Ve Çözümler	*Murat Kalaycı*
16.05-16.20	Spinal Enstrumantasyonda Revizyon Cerrahisi	Erdal Coşkun
16.20-16.35	Omurga Tümörlerinde Seperasyon Cerrahisi Ve Enstrumantasyon: Enstumanlar Radyoterapi Planlamasını Engeller Mi? Enstrumantasyona İlaveten Vertebra Güçlendirmesi Gerekli Mi?	*Serdar Kahraman*
16.35-16.50	Komşu Segment Hastalığını Önleyebilir Miyiz? Nasıl?	*Özerk Okutan*
16.50-17.05	Deformite Cerrahisinde Osteotomi Teknikleri	*Onur Yaman*
17.05-17.20	Spinal Stenozda Endoskopik Dekompresyon Ne Zaman ve Nasıl Yapılmalı	*Hakan Sabuncuoğlu*
17.20-17.50	Olgu Tartışmaları *Burak Kazancı, Ramazan Paşahan, Şeyho Cem Yücetaş, Emre Delen*	

15 Ekim 2022, Cumartesi

Salon II

13.30-15.30 OTURUM III: Sözel Bildiriler
Oturum Başkanları: Neşe Keser, , Bülent Bozyiğit

3440 Ligamentum Flavum Fibrozisindeki Kollajen Liflerinin Ekspresyonundaki Değişiklikler Ve Bu Değişikliklerin Mirna'lar İle İlişkisi
İsa İsaoğlu

7361 Travmatik Torakolomber Kırıklı Hastalarda İntraoperatif Nöromonitörizasyon Sonuçlarının Değerlendirilmesi
Özcan Sönmez

5029 Ultrasonografi Eşliğinde Kaudal Epidural Steroid Enjeksiyonu Yapılan Hastalarda Metilprednizolon ve Betametazon Etkinliğinin Karşılaştırılması
Ali Güler

1539 Karma Gerçeklik (Mixed Reality) Ve Navigasyon Eşliğinde Torakal Vertabral Skolyoz Cerrahisi
İhsan Doğan

1129 C6-7 Dislokasyon Fraktürlerine Posterior Yaklaşımda Pedikül Vidası Deneyimlerimiz
Hüseyin Berk Benek

3457 Lomber elastik rod- Uzun süreli klinik sonuçlar
Cüneyt Temiz

5682 Post Travmatik Lomber Fraktür Cerrahisi Sonrası Psödomeningosel Tedavisinde Lumboperitoneal Shunt: Olgu Sunumu
Yahya Güvenç

6190 Posterior Midline Odontoidektomi ; Basiler İnvajinasyon Tedavisinde Yeni Cerrahi Yaklaşım Ve "L" Şekilli Kemik Kesici Ucun Cerrahiye Katkisi
İhsan Doğan

8851 Perkütan Endoskopik Lomber Diskektomi ve Mikrodiskektominin Cinsel Fonksiyonlar ve Klinik Sonuçlar Açısından Karşılaştırılması
Ülkün Ünlü Ünsal

1168 Travmatik Torakolomber Bileşke Kırıklarının Tedavisinde Kısa Ve Uzun Segment Posterior Stabilizasyon Sonuçlarının Karşılaştırılması
Rabia Nur Balçın

2869 Posterior Stabilizasyon Uygulanan Tip III Odontoid Kırıkta Bilateral Vertebral Arter Oluk İhlali
Süreyya Toklu

15 Ekim 2022, Cumartesi

Salon II

4647 12 vakada Hangman kırığının cerrahi tedavisi
Özgür Akşan

4689 Alt lomber bölge ağrısı olan hastalarda steroidle faset eklem blokajı sonrası multifidus kasındaki morfolojik değişikliklerin değerlendirilmesi
Serdar Onur Aydın

4755 Retropulse Olan İnterbody Füzyon Materyallerinin Değerlendirilmesi
İlker Kiraz

8428 Osteoporotik vertebral kompresyon kırıklarında perkütan vertebral güçlendirme tekniklerinin yeniden kompresyon üzerindeki etkisi.
Erkin Sönmez

7820 Yenidoğan Meningomiyelosel Hastalarinin Yönetimi Ve Değerlendirilmesi
Çağlar Türk

16.00-17.45 OTURUM IV: Sözel Bildiriler
Oturum Başkanları: Tevfik Yılmaz, Numan Karaaslan

3956 Erişkin Omurga Deformitelerinde Başarısız Lumbosakral Fiksasyon; Etyoloji Ve Revizyon Cerrahisi Stratejileri
İlker Deniz Cingöz

3596 Posterior Vertebral Kolon Rezeksiyonu
Özgür Akşan

4661 Skolyoz Cerrahisinde Anterior Vertebral Body Tethering Tekniği
Mustafa Özkan

6475 Revizyon cerrahisinde, olması gereken malzemeler ve çıkarılamayan vidalar için sökme tekniği
Ahmet Öğrenci

6381 Oksiputoservikal Füzyon Servikal Pediküler Enstrümantasyonda Klinik Tecrübemiz
Mehmet Özer

15 Ekim 2022, Cumartesi

Salon II

6505 Modifiye L5-S1 Uzak Lateral Mikrodiskektomi yöntemi
Suna Dilbaz

1300 Ardışık Seviye Torakolomber Kırıkların Tedavisine Yaklaşım
Çağlar Türk

8478 Üst Torakal Vertebra Fraktürlerinde Perkütan Kifoplast Deneyimi
İsmail Kaya

2381 SBÜ Adana Tıp Fakültesinde L5-S1 İnterlaminer Yolla Endoskopik Lomber Diskektomi Uygulanan Hastalarımız ile Mikrocerrahi Yöntemi Kullanılarak Yapılan Lomber Disk Hastalarımızın Klinik Sonuçlarının Değerlendirilmesi
Bedi Özkan Aydoğdu

6892 Posterior lumbosakral fiksasyonda sakral ikili vida tekniğinin klinik sonuçları
Ahmet Tolgay Akıncı

6097 Kısa segment stabilizasyon ile keskin skolyotik omurga deformitesinin düzeltilmesi
Ahmet Öğrenci

6492 Çok Seviyeli Gangliogliom Olgusu
Hüseyin Ömer Keskin

8385 Medikal Ozon Tedavisinin Epidural Fibrozis Üzerine Topikal ve Sistemik Etkisi: Deneysel Çalışma
Rabia Nur Balçın

5431 Holospinal Subdural Apse
Gizem Başyazıcı Ekinci

7049 Tedavi Edilmemiş Tip 2 Odontoid Fraktür: Olgu Sunumu
Ali Arslantaş

16 Ekim 2022, Pazar

Salon I

08.00-10.00	**OTURUM IX: Spinal Cerrahide Enstrumantasyon/Farklı Konular** ***Oturum Başkanları: Hakan Somay, Ahmet Eroğlu***	
08.00-08.15	Lomber Disk Hernisinde Spinal Enjeksiyon Ne Zaman?	*Cem Atabey*
08.15-08.30	Vida Malpozisyonu Nedenleri? Vida Malpozisyonunu Nasıl Engellerim? Ne Zaman Revizyon?	*Adem Yılmaz*
08.30-08.45	Spinal Travmada Stabilizasyonda Uzun Segment Stabilizasyon, Kısa Segment Füzyon Ve Sonrası Enstrumanların Çıkarılması: Hangi Olgularda Yapılmalı, Füzyon Dışı Alanda Enstruman Çıkarımı Sonrası Hareket Devam Ediyor Mu?	*Sedat Çağlı*
08.45-09.00	Spinal Enjeksiyonlarda Skopi Yerine Ultrasound Kullanımı Etkin Bir Yöntem mi?	*Ali Dalgıç*
09.15-09.30	Spinal Deformitede Transpediküler Vida Yerleştirilmesinde Zorluklar Ve Çözümleri	*Yurdal Gezercan*
09.30-10.00	Olgu Tartışmaları *Mürteza Çakır, Yahya Turan, İlyas Dolaş*	
10.00-10.30	KAHVE ARASI	
10.30-12.00	**OTURUM X: Spinal Cerrahide Enstrumantasyon/Farklı Konular** ***Oturum Başkanları: Serkan Şimşek, Özgür İsmailoğlu***	
10.30-10.45	Spinal Cerrahide Enfeksiyon Oluşumunu Nasıl Önlerim, İatrojenik Spinal Enfeksiyonun Yönetimi	*Ahmet Öğrenci*
10.45-11.00	Piyojenik Spondilodiskit Varlığında Ne Zaman Stabilizasyon Yapılmalı Ve Hangi Materyal Seçilmeli	*Ender Ofluoğlu*
11.15-11.30	Spinal Cerrahisi Esnasında Veya Sonrasında BOS Fistülünün Yönetimi	*Ender Köktekir*
11.15-11.30	Spinal Cerrahide Komplikasyon- Malpraktis Ayrımı	*Serdar Işık*
11.30-12.00	Olgu Tartışmaşları: *Ahmet Eroğlu, Nail Demirel, Ayfer Aslan, Mehmet Kürşat Karadağ*	

16 Ekim 2022, Pazar

Salon II

08.00-10.00 Oturum V: Sözel Bildiriler

Oturum Başkanları: Yusuf Duransoy, İlker Kiraz

8609 Servikal Disk Hernisi Cerrahisinde Protez İle "Peek Cage" Uygulamalarının Hastalar Üzerindeki Ağrı, Fonksiyonellik Ve Yaşam Kalitesi Açısından Değerlendirilmesi
İlker Deniz Cingöz

3580 Ateşli Silah Yaralanmaları
Zühtü Özbek

4781 Spinal Metastaz Olgularının Cerrahi Tedavisi-retrospektif İnceleme
Göksal Günerhan

1167 Primer Odağı Servikal Vertebra Olan Metastatik Malign Mezenkimal Tümörde Vaka Yönetimi
Ayfer Aslan

3237 Lomber Schwannom Cerrahisinde Unilateral Yaklaşım
Ali Arslantaş

5995 Lomber Komşu Segment Hastalığı: Bir Olgu Sunumu
Zühtü Özbek

7604 Spinal Intradural Ve Ekstradural Tümörlerde Tek Taraflı Hemilaminektomi Yöntemi
Hüseyin Erdem Ak

8157 Karşılaştığımız Spinal Apseli Olguların Retrospektif İncelenmesi
Göksal Günerhan

8738 Lomber Spinal Anatomik Yapıların Lomber Disk Hernisi Ve Lomber Spinal Stenoz İle İlişkisi
Eren Kıymaz

2222 Literatür Taraması Eşliğinde Gebelerde Servikal Travma
Mehmet Özer

8026 Kompleks Üst Servikal Fraktürlerinde Bir Tedavi Seçeneği Oksipitoservikal Stabilizasyon
İsmail İçlek

10.00-10.30 ARA

16 Ekim 2022, Pazar

Salon II

10.30-12.00 Oturum VI: Sözel Bildiriler

Oturum Başkanları: Kıvanç Olguner, Abdurrahim Taş

6262 Quevo Eşliğinde Hibrid Endomikroskopik Lomber Diskektomi
Halit Anıl Eray

9304 Tip 2 Diabetes Mellitusta Nötrofil-lenfosit Ve Platelet-lenfosit Oranlarının Diyabetik Periferik Nöropati Ile Arasında İlişki Var Mıdır?
İbrahim Yılmaz

1554 Üst Servikal Bölge Patolojilerinde Posterior Servikal Fiksasyon Teknikleri: Klinik Deneyim
Ali Fatih Ramazanoğlu

9227 Hangman Fraktüründe C2 Transpediküler Fiksasyon Tekniği
Canan Özçelik

6087 Nadir Görülen Vasküler Neoplazm Hemanjioendoteloma'nın Kalvaryal Spinal Tutulumu
Gizem Başyazıcı Ekinci

2595 Spinal Kist Hidatik: Olgu Sunumu
İsmail İçlek

8011 Tek Seviye Lomber Stenoz Için Minimal İnvaziv Cerrahi Yaklaşım: Olgu Serisi
Hüseyin Erdem Ak

2498 Ankilozan Spondilitli Hastada Lomber Fraktür Olgusu
Zühtü Özbek

2324 Servikal Laminoplasti Sonrası Kifotik Deformite
Efecan Erişken

9753 Servikal Spondilotik Miyelopati Olgularında Dekompresyon Ve Posterior Stabilizasyon Cerrahisi Sonrası Posteriyor Longitudinal Ligament Ve Disk Kompleksinin Prospektif İncelenmesi
Luay Şerifoğlu

3189 Ankilozan Spondilitle İlişkili Torakolomber Kifozda Pedikül Substraksiyon Osteotomi Uygulanacak Vertebra Seviyesinin Sagital Parametrelere Etkisi
İdris Avcı

Sözlü Sunumlar

S - 001

C6-7 DİSLOKASYON FRAKTÜRLERİNE POSTERİOR YAKLAŞIMDA PEDİKÜL VİDASI DENEYİMLERİMİZ

Hüseyin Berk Benek[1], Hakan Yılmaz[1], Alper Tabanlı[1], Gülşen Özgenç[1], Alaattin Yurt[1]

[1]Sağlık Bilimleri Üniversitesi İzmir Bozyaka Eğitim ve Araştırma Hastanesi

Amaç: Bu çalışmanın amacı acil olarak gelen C6-7 dislokasyon fraktürlerinde cerrahi stratejinin belirlenmesi ve opere edilen bu hastalarda pedikül vidalarının yerleşimi ve malpozisyonlarını değerlendirmektir.

Yöntem: 2016-2022 yılları arasında kliniğimizde C6-7 dislokasyon fraktürü nedeniyle sadece posterior yaklaşımla opere edilen 10 hasta çalışmaya dahil edilmiştir. Hastaların tümüne preop direkt servikal grafi, servikal BT ve MRG, perop ap ve lateral skopi, post op erken dönem BT ve takip sürecinde direkt grafiler cekilmiştir. Hastaların nörolojik durumları ASIA, instabilite ve operasyon kararı SLICS, AO spine Magerl sınıflamalarına göre değerlendirilmiştir. Erken dönem servikal BT görüntülemelerinde vida malpozisyonları değerlendirilmiştir.

Bulgular: Hastaların 7'si erkek 3'ü kadın olup ortalama yaşı 36 (range 22-71) idi. Başvuru esnasında en sık ASIA skoru 6 hastada E olup bunu D, C takip etmektedir. 6 hastada çift 4 hastada tek taraflı faset kilitlenmesi mevcuttu. SLICS skorları 4 ile 8 arasında değişmektedir. 10 hastaya toplam 24 servikal pedikül vidası yerleştirilmiştir. Transpediküler vida fiksasyonu uygulanan seviyeler C7 (n=20), T1 (n=4) idi. 3 hastada vida malpozisyonu saptandı. 1 hastada C7 pedikül vidası lateralde kaldığı için erken dönemde revize edildi. 2 hastada vida pedikül medial duvarını penetre etmiştir, hastaların nörolojik durumlarında bozulma olmaması üzerine vida yeri değiştirilmemiştir. Hiçbir hastada inferior ve superior pedikül penetrasyonu gözlenmemiştir.

Tartışma: C6-7 dislokasyon fraktürleri acil şartlarda gördüğümüz nörolojik durumu gereği cerrahi strateji için hızlı karar vermemiz gereken fraktürlerdir. C7 (gereğinde T1) pedikül vidası yerleştirilmesinde hastanın boyun yapısına bağlı perop skopi görüntüsü almak çoğunlukla mümkün olamamaktadır. Preop görüntülemelerde landmarkların iyi belirlenmesi sonrası cerrahi yapmak gerekmektedir.

Sonuç: Servikal pedikül vidası yerleştirirken arteriyel ve nöral yapıların yakınlığından dolayı komplikasyon riskini akılda tutmak gerekir.

S - 002

PRİMER ODAĞI SERVİKAL VERTEBRA OLAN METASTATİK MALIGN MEZENKİMAL TÜMÖRDE VAKA YÖNETİMİ

Ayfer Aslan[1], Murat Kiraz[1], Emrah Çeltikçi[2], Ömer Hakan Emmez[2]

[1]Hitit Üniversitesi Tıp Fakültesi Erol Olçok Eğitim ve Araştırma Hastanesi
[2]Gazi Üniversitesi Tıp Fakültesi

Amaç: Primer vertebra kökenli malign mezenkimal tümörünün çok nadir görülmesi, bulgularının diğer tümörlerle karışabilmesi ve literatürde bu tümörlerin tedavisi ile ilgili geniş kapsamlı çalışmaların yer almaması nedeniyle yönetiminin zor olduğu bir vaka sunumuyla klinik deneyimimizi paylaşmayı amaçladık.

Yöntem: Primer servikal vertebra kökenli metastatik bir malign mezenkimal tümör (anjiosarkom) olgusu sunulmuştur.

Bulgular: 41 yaşında erkek hasta, bir haftadır devam eden ve analjezik tedaviyle azalmayan boyun ve her iki omuzda ağrı şikâyetiyle Beyin ve Sinir Cerrahisi Polikliniği'ne başvurdu. İlk başvurusu sırasında hastanın nörolojik defisiti yoktu. Bu sırada çekilen magnetik rezonans görüntülemelerinde (MRG) C2 ve C3 vertebra korpus yüksekliği azalmış, C2, C3, L1, L2, L3 ve L4 vertebra korpuslarında medullayı tutan infiltratif lezyon olup C2 ve C3 vertebra korpusundaki lezyonlar litik özellikteydi. Metastatik odak araştırılması amacıyla hastaya çekilen toraks ve abdomen BT'de ve kemik iliği biyopsisinde primer veya metastatik lezyonla uyumlu bulgular saptanmadı. Hastanın boyun hareketlerini kısıtlama amacıyla boyunluk takması önerildi. 2 ay sonra sol iliak kanatta litik lezyondan alınan biyopsi sonucu iğsi hücreli malign mezenkimal tümör ile uyumlu olduğu ve ön planda anjiyosarkom olarak raporlanması üzerine hastaya RT ve KT verildi. Bu aşamada hastanın C2-C3 vertebra düzeyinde spinal kord basısı olmasına rağmen, myelomalazisi olmaması, motor-duyu defisiti olmaması ve ağrıları servikal boyunluk ile geçmesi nedeniyle, olası operasyonun riskleri ve fayda – zarar oranı gözetilerek nöroşirürjikal girişim planlanmadı. İlk başvurudan iki yıl sonraki kontrollerinde C2 – C3 düzeyinde grade 2 retrolistezis gelişmesi, spinal kord basısının artması, boyun ağrılarının sürekli şiddetli halde olması, mobilize olmakta güçlük çekmesi üzerine hastaya endoskop yardımıyla spinal kordun posteriorundan anterioruna ulaşılarak servikal vertebra kitle eksizyonu; sonrasında C5 – C6 lateral mass, C7 pedikül vidaları ve oksipital plak-vida ile oksipitoservikal rijit stabilizasyon cerrahisi yapıldı. Patoloji sonucu anjiosarkom ile uyumlu olarak geldi. Hasta, 3 yıl süren ek RT ve KT tedavilerinin ardından metastazları nedeniyle yaşamını yitirdi.

Resim 1

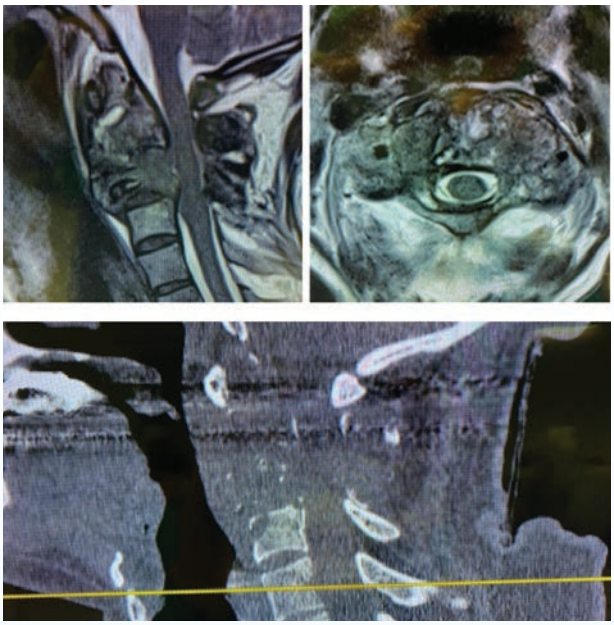

Hastanın ilk başvurusunda çekilen sagittal (S) ve aksiyel (A) kesitli T2 ağırlıklı servikal MRG (üstteki), sagittal kesitli servikal BT (Sarı çizgi C5 düzeyinden geçmektedir) (alttaki)

Resim 2

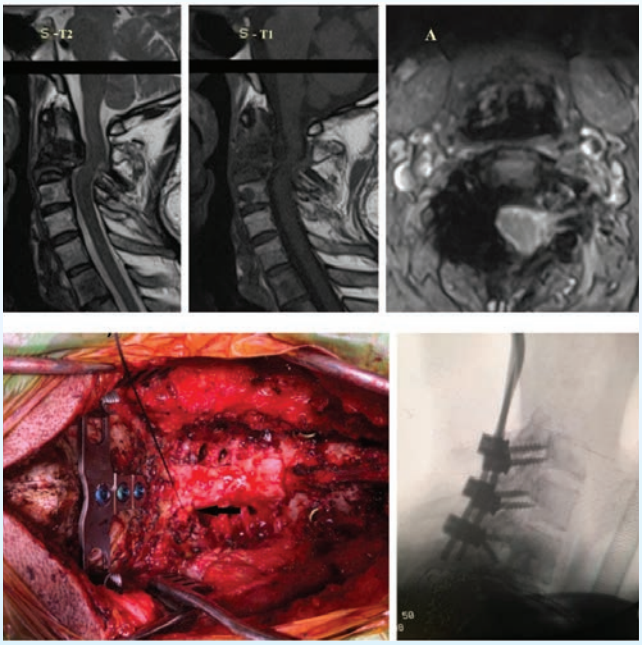

İlk başvurudan iki yıl sonra çekilen sagittal T2 (S – T2), sagittal T1 (S – T1) ve aksiyel T2 (A) ağırlıklı servikal MRG (üstteki), Cerrahi sırasında çekilen makroskopik (A) ve skopi altında (B) stabilizasyon materyallerinin görüntüsü (ince ok: ip; kalın ok: sakrifiye edilen sol C1 kökü) (alttaki)

Tartışma: Anjiosarkom, nadir görülen ve agresif seyreden malign endotelyal bir neoplazmdır. Benign (hemanjiom, selülit gibi) ve malign başka tümörlerle (lenfoma, melanoma, epitelyal karsinom, pleomorfik rabdomyosarkom, epiteloid hemanjioendotelyoma gibi) benzer radyolojik ve klinik bulgularla kendini gösterebilmesi ve nadir görülmesi nedeniyle anjiosarkom tanısı koymak çoğu zaman güç olmaktadır. Nadir görülmelerine bağlı olarak literatürde anjiosarkom ile ilgili vaka serilerinin ve kohort çalışmalarının çok kısıtlı sayıda olması, bu tümörlerin tedavisinin de belirsiz ve zorlayıcı olmasına yol açmaktadır.

Sonuç: Hastamıza tek seansta posterior yaklaşımla, servikal spinal kordun anterioruna endoskop yardımıyla ulaşılarak kitlenin geniş rezeksiyonu ve aynı seansta stabilizasyon yapılarak, daha önce yayımlanmış anjiosarkom vakalarında karşılaşmadığımız ve literatürde ilk defa yapılan bir cerrahi tedavi uygulanmıştır.

S - 003

TRAVMATİK TORAKOLOMBER BİLEŞKE KIRIKLARININ TEDAVİSİNDE KISA VE UZUN SEGMENT POSTERİOR STABİLİZASYON SONUÇLARININ KARŞILAŞTIRILMASI

Ali İmran ÖZMARASALI[1], Rabia Nur BALÇIN[1], Pınar ESER[1], Şeref DOĞAN[1]

[1]Bursa Uludağ Üniversitesi Tıp Fakültesi Beyin ve Sinir Cerrahisi Anabilim Dalı

Amaç: Travmatik torakolomber kırıkların büyük çoğunluğunu oluşturan torakolomber bileşke (T11-L2) kırıkları (TTLBK) en önemli sakatlık ve deformite nedenlerindendir. Kırık stabilitesinin derecesi, omurilik yaralanmasının varlığı ve posterior ligament kompleksinin bütünlüğü tedavi şeklinin belirlenmesinde önemlidir. Torakolomber bileşkenin travmatik patlama ve kompresyon kırıklarının cerrahi tedavisinde etkilenen vertebra morfolojisine göre kısa (kırık vertebranın bir üst ve bir alt segmenti, kırık vertebra dahil/değil; KS) veya uzun segment (kırık vertebranın en az 2 seviye üst ve 2 seviye alt segmenti, kırık vertebra dahil/değil; US) posterior pedikül fiksasyonu ile stabilizasyon teknikleri tercih edilmektedir. Kliniğimizde kısa (KS) ve uzun segment (US) posterior stabilizasyon yapılan TTLBK vakalarını retrospektif olarak inceleyerek karşılaştırmayı amaçladık.

Yöntem: Ocak 2011-Eylül 2022 tarihleri arasında Bursa Uludag Üniversitesi Tıp Fakültesi Beyin ve Sinir Cerrahisi Kliniğinde TTLBK nedeni ile posterior pedikül fiksasyonu ile stabilizasyon uygulanan hastalar dahil edildi. Hasta karakteristikleri, nörolojik muayene bulguları ile radyolojik görüntülemeleri retrospektif olarak incelendi. Klinik değerlendirme için ASIA, Denis ve TLIC (thoracolumbar injury classification and severity) skorları; radyolojik degerlendirme için lateral direk grafi ya da sagittal BT görüntülemelerden elde edilen lokal kifoz açısı (LKA), kırık vertebra anterior ve posterior korpus yükseklikleri (AKY, PKY) ile sagital deformite indeksi (AKY/PKY) kullanıldı.

Bulgular: Ortalama yaşı 47.6±13.7 olan 73 hasta (57 Erkek, 16 Kadın) incelendi. En sık travma etyolojisi yüksekten düşmeydi (n=48; %65). 53 hastaya US (%73), 20 hastaya KS stabilizasyon (%27) uygulandı. US grubunda LKA, AKY, PKY ölçümlerinde preoperatif değerlendirmeye göre postoperatif ve takip ölçümlerinde anlamlı fark saptandı (p=0,003, p<0,001, p<0,001). KS grubunda LKA ölçümlerinde preoperatif döneme göre postoperatif ve takip ölçümlerinde anlamlı farklılık saptandı (p=0,004). İki grup arasında LKA'nın preoperatif (p=0.78), postoperatif (p=0.22) ve takip (p=0.28) değerlerinde istatistiksel olarak anlamlı farklılık saptanmadı. İki grup arasında vertebra korpus yükseklikleri ve sagital indekslerinde de istatistiksel olarak anlamlı farklılık saptanmadı (Tablo 1 ve 2). Hastalar KS ve US grubunda sırasıyla ortalama 19.31±26.49 ve 18.61±24.17 ay boyunca takip edildi.

Uzun segment posterior pediküler stabilizasyon yapılan hastaların ASIA skorlamasına göre dağılımları

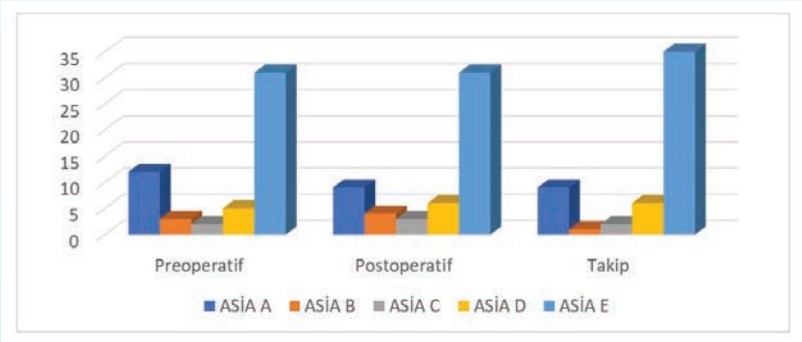

Hasta Karakteristikleri

Demografik Özellikler	KS (n, %)	US (n, %)	p
Yaş *	48.2 ± 13.1	47.9 ± 14.5	0.933
Cinsiyet (%)			>1
Erkek	16, (80)	41, (77)	
Kadın	4, (20)	12, (23)	
Travma Tipi			0.3
Düşme	15 (75)	33 (62)	
Trafik Kazası	4 (24)	14 (26)	
Kırık Lokalizasyonu			0.55
T12	7 (35)	16 (30)	
L1	7 (35)	19 (35)	
L2	6 (30)	10 (18)	
Takip **	19.31 ± 26.49	18.61 ± 24.17	0.71
Hastanede Kalış * **	6.5 ± 3.79	15.03 ± 19.39	**0.003**

* ortalama±standart sapma, yıl ** ortalama±standart sapma, ay *** ortalama±standart sapma, gün

Radyolojik parametreler

Ölçüm*	KS	US	p
LKA (°)			
Preoperatif	11.16 ± 5.21	14.02 ± 7.8	=0.78
Postoperatif	7.83 ± 3.87	9.39 ± 6.9	=0.22
Takip	7.84 ± 6.72	9.68 ± 5.83	=0.28
AKY (mm)			
Preoperatif	18.2 ± 4.5	16.84 ± 4.1	=0.24
Postoperatif	22.95 ± 5.4	21.01 ± 4.6	=0.16
Takip	21.81 ± 6.1	20.68 ± 5.5	=0.46
PKY (mm)			
Preoperatif	26.45 ± 3.6	25.67 ± 4.4	=0.44
Postoperatif	30.3 ± 3.2	29.75 ± 4.6	=0.65
Takip	29.25 ± 5.1	28.74 ± 4.3	=0.69
**Sagital İndeks ** **			
Preoperatif	0.68 ± 0.14	0.66 ± 0.13	=0.09
Postoperatif	0.74 ± 0.14	0.72 ± 0.11	=0.57
Takip	0.73 ± 0.16	0.71 ± 0.13	=0.62

* ortalama±standart sapma ** AKY/PKY

Tartışma: TTLBK ciddi morbidite sebebi olarak sıkça karşımıza çıkmaktadır. Nörolojik defisiti olmayan, düşük evreli çökme ve patlama kırıklarında cerrahi tedavinin yeri, zamanı ve şekli hala tartışma konusudur. Bu hastalarda erken mobilizasyon, fonksiyon kaybının önlenmesi, daha az invaziv ve maliyetli olması, hastanede kalış süresinin kısa olması KS stabilizasyon avantajlarındandır.

Sonuç: Sagittal dizilim ve kifoz açısının düzeltilmesi açısından US stabilizasyon ile benzer sonuçlar elde edilmesi nedeniyle, torakolomber bölgenin travmatik çökme ve patlama kırıklarının cerrahi tedavisinde KS posterior pedikuler stabilizasyonun yeterli olabileceği kanaatindeyiz.

S - 004

DİRENÇLİ PARAVERTEBRAL KAS SPAZM TEDAVİSİNDE BOTULİNUM TOKSİN A ENJEKSİYONU

Melih Üçer[1], Abdullah Emre Taçyıldız[2]

[1]Biruni Üniversitesi, Beyin ve Sinir Cerrahisi, İstanbul, Türkiye
[2]Turgut Özal Üniversitesi, Beyin ve Sinir Cerrahisi, Malatya, Türkiye

Amaç: Bu çalışmanın amacı,dirençli paravertebral kas spazmına bağlı bel ağrısı olan hastalarda botulinum toksin A (BTX-A) enjeksiyonunun etkisini değerlendirmektir.

Yöntem: Bu prospektif çalışmada, dirençli paravertebral kas spazmına bağlı bel ağrısı olan hastalara 100 ünite BTX-A enjeksiyonu yapıldı. Hastalar enjeksiyondan dört hafta, üç ay ve altı ay sonra takip edildi. Ağrı ve işlev, başlangıçta ve sonraki muayenelerinde görsel analog skala (VAS) ve Oswestry Engellilik İndeksi (ODI) ile değerlendirildi.

Bulgular: Yaş ortalaması 44.31 olan toplam 10 katılımcı çalışmayı tamamladı. Başlangıç ile karşılaştırıldığında, enjeksiyondan altı aya kadar devam eden tüm puanlarda anlamlı bir iyileşme gözlemlendi ($P<0.001$). Sadece bir hasta, herhangi bir tedavi olmaksızın üç gün içinde iyileşen geçici enjeksiyon bölgesi ağrısı bildirdi.

Tartışma: BTX-A, iyi bilinen tonus azaltıcı etkisinin yanı sıra, çeşitli kronik kas-iskelet sistemi ağrı durumlarında hafif ila orta derecede analjezik etki göstermiştir. Yakın tarihli bir meta-analizde, plantar fasiit, tenisçi dirseği ve sırt ağrısında özellikle etkili olduğu bulunmuştur.

Sonuç: BTX-A enjeksiyonu güvenlidir ve dirençli paravertebral kas spazmı olan hastalarda ağrıyı ve işlevi iyileştirir.

S - 005

TORAKOLOMBER OMURGANIN TRANSPEDİKÜLER VİDA İLE POSTERİOR ENSTRÜMANTASYONUNDA KOMPLİKASYONLARIN İNTRAOPERATİF GÖRÜNTÜLEME YÖNTEMLERİ İLE İLİŞKİSİ

Demet EVLEKSİZ[1], Gardashkhan KARIMZADA[1], Mehmet Ozan DURMAZ[1], Cahit KURAL[1], Nail Çağlar TEMİZ[1]

[1]Sağlık Bilimleri Üniversitesi, Gülhane Eğitim ve Araştırma Hastanesi, Beyin ve Sinir Cerrahisi Anabilim Dalı

Amaç: Torakolomber omurgada transpediküler vida ile posterior enstrümantasyon yöntemi en sık tercih edilen yöntem olmakla birlikte bu yöntemin uygulanmasında çeşitli cerrahi teknikler tanımlanmıştır. Bu çalışma transpediküler vida ile posterior enstrümantasyonda meydana gelen vida malpozisyonu gibi önemli problemleri intraoperatif fark ederek müdahele etmek ve aza indirmek için görüntüleme yöntemlerinin farkını incelemek amacıyla yapıldı.

Yöntem: Çalışmaya 18-75 yaş aralığında, daha önce torakolomber omurgada transpediküler vida ile posterior enstrümantasyon yapılmamış, postoperatif dönemde 1 yıldan fazla takip edilen hastalar dahil edilmiştir. Çalışmamızda 80 hastaya ait yaş, cinsiyet, etiyolojik nedenler, intraoperatif görüntüleme yöntemi, enstrümante edilen segment sayısı, introperatif-postoperatif komplikasyonlar kayıtlı evraklardan toplandı. Hastalar iki grupta (A, B) değerlendirildi

Bulgular: Toplam 80 hastaya transpediküler vida ile posterior enstrümantasyon yapıldı. Hastaların %63.75'ini (n:51) dejeneratif omurga (spondiloz & listezis), %26.25'ini (n:21) travmatik frakür ve ya dislokasyon, %10'unu (n:8) tümör vakaları oluşturuyor. Vakaların %50'si (n:40) kadın, %50'si (n:40) erkeklerdir. Ortalama yaş 51.45 yıl (18-75) olarak belirlendi. Her iki grupta olan hastalara totalde 524 transpediküler vida kullanılarak stabilizasyon yapılmıştır. A grubunda olan 40 (%50) hastaya 266 (%50.76) transpediküler vida gönderilmiştir. Daha sonra intraoperatif O-arm-ct ile kontrol edilerek 4 hastada (A grubundakilerin %10'u) 5 vida (%1.87) trasesinde ekstrapediküler eğilim şüphesi ile intraoperatif revize edilmiştir. B grubunda olan 40 (%50) hastaya 258 (% 49.23) transpediküler vida gönderilmiştir. İntraoperatif lateral ve AP röntgen ile kontrol edilerek 1 hastada (B grubundakıların %2.5'i) 1 vida malpozisyonu (%0.38'i) saptanarak intraoperatif revizyon yapılmıştır. Bütün bunlara ek olarak; erken postoperatif dönemde çekilen kontrol bilgisayarlı tomografide(bt) 4 hastada (%10'unda) revizyon gerektirecek vida malpozisyonu saptanmış ve bu hastalar reopere edilmiştir.

Tartışma: Bizim çalışmamızda, intra-operatif bt ile opere edilen 40 hastanın 4'ünde (%10), X-ray kullanılarak opere edilen 40 hastanın 1'inde (%2.5) intraoperatif vida revizyonu yapıldı. Ancak X-ray kullanılarak opere edilen 4 (%10) hastada intraoperatif olarak saptanamayan postoperatif çekilen bt'de görülen malpozisyon sebebiyle reoperasyon gerekti. İntraoperatif bt kullanılarak opere edilen hastalarda reoperasyon ihtiyacı olmadı.

Sonuç: Sonuç olarak, intraoperatif en sık kullanılan ve en ucuz görüntüleme yöntemi X-raydır. Kolay ulaşılabilir ve ucuz olması avantajı mevcuttur ancak reoperasyon ihtimali daha fazladır. Tomografi operasyon sırasında vida yerleştirme doğruluğunu artırabilecek güvenli bir tekniktir. Pahalı olması, radyasyona maruziyeti artırması ve deneyimli personel gerektirmesinin yanında cerrahi süresini de arttırması dezavantajlarıdır. Biz intraoperastif tomografi kullanımının özellikle komplike vakalarda cerrahi başarıyı artıracağını ön görerek kullanılmasının faydalı olacağını düşünüyoruz.

S - 006

ARDIŞIK SEVİYE TORAKOLOMBER KIRIKLARIN TEDAVİSİNE YAKLAŞIM

Çağlar Türk[1], Nail Özdemir[2]

[1]Sağlık Bilimleri Üniversitesi Tepecik Eğitim ve Araştırma Hastanesi
[2]İstanbul Aydın Üniversitesi

Amaç: Çoklu vertebra kırıkları genel olarak yüksek enerjili travmalara bağlı gelişir. Bunun sonucunda genellikle stabil olmayan kırıklar oluşur. Bu çalışmanın amacı cerrahi / konservatif tedavinin ardışık seviye torakolomber kırıklar üzerindeki sonuçlarını değerlendirmektir

Yöntem: Nisan 2019- Mart 2021 yılları arası tanısı konulmuş 14 ardışık seviye torakolomber kırıklı hasta retrospektif olarak incelendi. Opere edilmiş 8 hasta (Grup A) ve konservatif tedavi edilmiş 6 hasta (Grup B); Yaş, cinsiyet, ek patoloji, travma nedeni, kırık durumu, ligaman hasarı, kırık lokasyonu, servikal fraktür varlığı, takip süresi değerlendirildi.

Bulgular: Yaş ortalaması 51,5, Grup A'da 54,8, Grup B'de 47 idi. Toplamda 6 kadın, 8 erkek bulunup; erkeklerin 4'ü Grup A'da, 4'ü Grup B'de; kadınların 4'ü Grup A'da, 2'si Grup B'deydi. Grup A'da 3 hastada ek patoloji varken, Grup B'de 1 hastada vardı. Grup A'daki 7 hastada yüksekten düşme, 1 hastada trafik kazası öyküsü varken, Grup B'de 3 hastada trafik kazası,1 hastada düz zeminde düşme, 2 hastada boğa tepmesi nedeni ile acil servise başvuru öyküsü vardı. Grup A'daki hastaların hepsinde ligaman hasarı varken, Grup B'deki hastalarda ligaman hasarı tespit edilmedi. Grup A'da 7 hastada kırık lokasyonu Torakolomber (T-L) bileşkede, 1 hastada T-L bileşke ve üzerindeydi. Grup B'deki 4 hastada kırık lokasyonu T-L bileşke, 1 hastada orta torakal bölgede, 1 hastada T-L bileşke ve altındaydı. Hiçbir grupta servikal fraktür saptanmadı. Bir yıl sonunda takip edilen Grup A ve Grup B hastalarında füzyon geliştiği görüldü.

Tartışma: Günümüzde torakolomber kırıkların tedavisi için sınıflamalar yapılmıştır. Bu sınıflamalar omurga kırıklarının tedavi yaklaşımı için çoğu zaman yeterli olmuştur. Çoklu seviye kırıklara yaklaşım için belirlenmiş bir sınıflamaya rastlanmamıştır. Bu nedenle cerrahın deneyimine göre tedavi yöntemleri uygulanmaktadır. Bunun nedeninin, çoklu seviye kırıkların görülme oranının düşük olması olduğunu düşünmekteyiz.

Sonuç: Ardışık seviye torakolomber kırıklarda, ligaman hasarı durumunda cerrahi tedavi mutlak uygulanmalıdır. Ligaman hasarı olmayan, verilen tedaviye uyum gösterebilecek hastalarda konservatif tedavi denenebilir.

S - 007

KARMA GERÇEKLİK (MIXED REALITY) VE NAVİGASYON EŞLİĞİNDE TORAKAL VERTABRAL SKOLYOZ CERRAHİSİ

Halit Anıl ERAY[1], İhsan DOĞAN[1], Özgür ORHAN[1], Emre Bahir METE[1], Murat ZAİMOĞLU[1], Koral ERDOĞAN[2], Yusuf Şükrü ÇAĞLAR[1]

[1]Ankara Üniversitesi Tıp Fakültesi ,Beyin ve Sinir Cerrahisi Anabilimdalı, Ankara, Türkiye
[2]Tunceli Devlet Hastanesi, Beyin ve Sinir Cerrahisi Kliniği, Tunceli, Türkiye

Amaç: Spinal cerrahilerde pedinkül vidalarının anatomiye uygun pozisyonda yerleştirilmesi zorluğu spinal anatominin ve nörovasküler yapıların intraoperative görülmesinin zorluğudur. Free-hand tekniği cerrahın tecrübesine, bilgisine ve çoğunlukla intraoperative floroskopi tekniğine dayanmaktadır.Günümüzde nöronavigasyon teknolojine adapte edilen Karma Gerçeklik teknolojisinin , Augmented Reality Surgical Navigation (ARSN) ile kullanımının zamandan tasarruf sağladığı, lezyonların 3 boyutlu yapısının incelenerek anlaşılmasını kolaylaştırdığı, preoperatif ve intraoperatif planlamada faydalı olabileceği birçok çalışmada gösterilmiştir. Bu çalışmada 2 yıl önce T4 seviyesi langerhans hücreli histiyositozis sebebiyle T3-T4 kostotransversektomi, T4 korpektomi, ekstradural lezyonun total rezeksiyonu, T4 korpektomi cage yerleştirilmesi ve unilateral T3-T5 torakal stabilizasyon cerrahisi yapılan 3 yaş erkek hastanın lateral skolyozis gelişmesi ve sırt ağrısı şikayeti ile AR cerrahi navigasyon eşliğinde yapılan torakal skolyozis cerrahisi anlatılmaktadır.

Yöntem: Kliniğimizde intraoperatif navigasyonda Brainlab sistemi kullanılmakta, operasyon odası hibrid OR olarak tanımlanmakta olup Brainlab Navigasyon sistemi , Magic Leap gözlükleri ve Mixed reality gözlük sistemlerini entegre ederek gerçek zamanlı olarak fiziksel çevre üzerine sanal görüntülerin düşürülmesini sağlamaktadır. Mixed reality sistemi bir adet kumanda ve gözlükten oluşmaktadır. Bilgisayar ile eşleştirilen gözlükler birden fazla gözlükte aynı mekân algısının eşleştirilmesi için entegre plaka ile eşlenerek 3 boyutlu sanal bir ortam oluşturmaktadır. Sanal ortamda oluşturulan görüntüler gözlükler yardımıyla gerçek çevre üzerine düşürülerek lezyonların 3 boyutlu çevrede lokalizasyonun ve vasküler komşuluklarının incelenmesini, preoperatif olarak kumanda yardımıyla görüntüler ile gerçek zamanlı etkileşime geçilerek spinal deformitelerin, komşuluklarının ve pedinküllerinin cerrah tarafından görüntülenmesinin sağlamaktadır. Torakal skolyozisi olan 3 yaş erkek hastaya preoperatif ve intraoperatif BT görüntülemeleri 3 boyuta konversiyonu sonrası AR ile cerrahi planlamaya alınmış, intraoperatif transpedinküler vidalar ve stabilizasyon hibrid operasyon ile gerçekleştirilmiştir.

FİGÜR 1

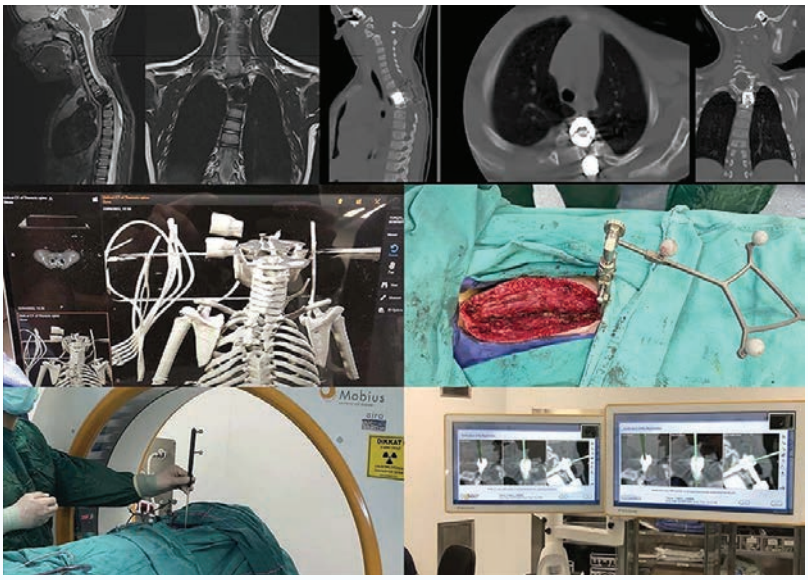

Hastanın preoperatif MR ve BT görüntülemelerinde skolyozisi ve tümör rezeksiyonu sonrası korpus defekti görülmektedir. İntraoperatif navigasyon tekniği ve AR hibrid uygulaması aşamaları gösterilmektedir.

FİGÜR 2

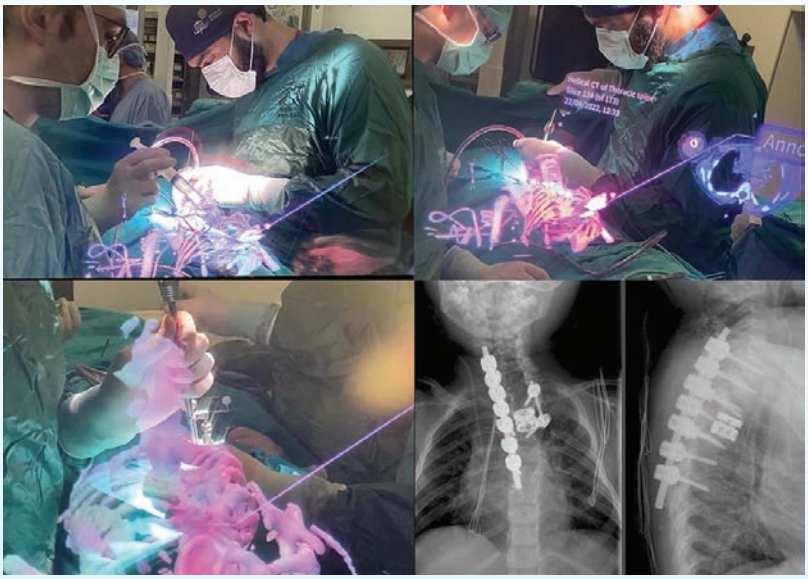

İntraoperatif AR navigasyon teknolojisi ile cerrahın hibrid operasyon odasında ve cerrahi alanda 3 boyutlu BT görüntülemesi eş zamanlı olarak görülmekte ve operasyona entegre olmaktadır. Hastanın postoperatif görüntülemesinde skolyozis angulasyonunun azaldığı, vida pozisyonunun uygunluğu görülmektedir.

Bulgular: Hastada intraoperatif ve postoperatif komplikasyon gelişmemiştir.ARSN eşliğnde sağ transpedinküler yolla C7-T6 vertebralarına unilateral vida rod sistemi ile stabilizasyon cerrahisi sonrası postoperatif görüntülemesinde lateral angulasyonunun azaldığı, vida pedinkül yerleşiminin Gertbein A skorunda olduğu görülmüştür. Postoperatif takibi uygun analjezik ve antibiyotikle yapıldıktan sonra kesi yeri takibi yapılmak üzere 4.günde taburcu edilmiş ve poliklinik kontrolüne çağırılmıştır. Hastanın 2. Ay kontrolünde skoliyozisinin gerilediği, dorsaljisinin ortadan kalktığı ve servikal, torakal rotasyonel hareketlerinin defisitsiz gerçekleştiği görülmüştür.

Tartışma: Nöronavigasyon teknolojilerinin intraoperatif uygulamalarının cerrahi süresini uzattığı ve spinal cerrahilerde operasyon ekibinin radyasyon maruziyetini arttırdığı bilinmektedir. ARSN teknolojisi cerrahın operasyon süresini kısaltmış , pedinküler vida yerleşiminin uygunluğunu arttırmıştır. Kompleks anatomiye sahip ve görülmeyen nörovasküler yapılar etrafında yapılan cerrahiyi daha güvenli hale getirmiştir.

Sonuç: Karma gerçeklik teknolojisi ile navigasyon için gereken intraoperatif görüntülemelere rağmen cerrahi süre kısalmış, TP vida yerleşiminin uygunluğunu arttırdığı izlenmiştir. Kompleks anatomiye sahip ve görülmeyen nörovasküler yapılar etrafında yapılan cerrahiyi daha güvenli ve hızlı hale getirmiştir.

S - 008

ÜST SERVİKAL BÖLGE PATOLOJİLERİNDE POSTERİOR SERVİKAL FİKSASYON TEKNİKLERİ: KLİNİK DENEYİM

Ali Fatih Ramazanoğlu[1]

[1]Ümraniye Eğitim ve Araştırma Hastanesi

Amaç: Kraniovertebral bileşke ve üst servikal bölge içerdiği nöronal, vasküler, kemik ve ligamanlar açısından kompleks bir anatomik yapıdadır. Bu nedenle uygulanacak cerrahi tekniklerinin zorluğu sebebiyle, bölgeyi ilgilendiren travma, tümör, enfeksiyon veya malformasyonlar gibi patolojilerin tedavisinde, uygun cerrahi tekniğe karar verilebilmesi için cerrahın bu bölgenin anatomik özelliklerini iyi bir şekilde bilmesi gerekmektedir. Ayrıca hastaya özgü ideal cerrahi yaklaşım ve tekniğin planlanması için preop titizlikle değerlendirilmesi gereken radyolojik tetkiklere gereksinim vardır. Cerrahi sırasında oluşabilecek instabilitenin önceden tahmin edilmesi ve buna uygun teknikle stabilizasyon uygulanması, daha sonra oluşabilecek komplikasyonların önlenmesine yardımcı olacaktır. Önceki yıllarda tanımlanmış olan bu bölgeye yönelik posterior fiksasyon teknikleri arasında, kliniğimizde uygulanan üst servikal bölgeye füzyon teknikleri kullanılarak yapılan ameliyatları, bölgeyi ilgilendiren patolojilere göre sınıflandırıp, dağılımları incelemek için bu çalışma ele alınmıştır.

Yöntem: 2009-2022 tarihleri arasında kliniğimizde çeşitli kraniovertebral bileşke ve üst servikal (C1- C4) bölge patolojileri nedeniyle başvuran hastalara uygulanan posterior fiksasyon ameliyatları retrospektif olarak incelendi. Hastaların yaş, cinsiyet, primer patoloji, gelişen komplikasyonlar, erken ve geç dönem komplikasyonlar değerlendirildi.

Bulgular: 2009-2022 tarihleri arasında 42 hastaya üst servikal bölge ve kraniovertebral bileşkeye stabilizasyon uygulanmıştır. Bunların 24'ü erkek,18'si kadın hastaydı. Cerrahi endikasyonları arasında 6 os odontideum, 7 baziler invajinasyon, 22 travma, 2 Chiari, 4 tümör, 1 osteomyelit bulunmaktaydı. Travma nedeniyle opere olan hastaların 16 tanesinde C2 kırığı mevcuttu. Hastaların 8'inde C1-2 dislokasyon mevcuttu. Opere edilen hastların cerrahi teknik olarak 26 hastada Goel- Harms tekniği, 2 hastada C1 sublaminar C2 spinöz telleme, 5 hastada Magerl tekniği, 9 hastada Ann tekniği uygulandı. Hastalarda ek nörolojik defisit ve nörovasküler zedelenme ile karşılaşılmadı. Hastaların 5'ünde yara yeri akıntısı ve enfeksiyon gelişti. BOS fistülü komplikasyonu bir hastada gözlendi. Hastaların 2'sinde revizyon cerrahisi gerekti.

Tartışma: Çeşitli patolojiler nedeniyle uygulanacak posterior fiksasyon yaklaşımlarında, cerrahın tecrübesi ile birlikte karmaşık bir yapıya sahip bu bölgenin anatomik özelliklerinin, radyolojik tetkiklerle beraber preop hazırlanma evresinde iyi değerlendirilmesi ciddi önem arz etmektedir.

Sonuç: Kraniovertebral bileşke ve üst servikal bölgede füzyon cerrahisini ,hastaya özgü planlayarak ameliyat yapıldığında başarı şansı yüksektir.

S - 009

POSTERİOR ATLANTOAKSİYEL STABİLİZASYONDA, ATLANTOAKSİYAL EKLEMİN FÜZYONUNUN İNCELENMESİ: BİR YILLIK TAKİP.

Ferhat HARMAN[1], Yahya GÜVENÇ[1], Ahmet Tuğrul YARALI[1], Özcan SÖNMEZ[1]

[1]Marmara Üniversitesi Tıp Fakültesi, Beyin ve Sinir Cerrahisi Anabilim Dalı, Maltepe, İstanbul
[2]Marmara Üniversitesi Nörolojik Bilimler Enstitüsü, Beyin ve Sinir Cerrahisi Anabilim Dalı, Maltepe, İstanbul
[3]Marmara Üniversitesi Pendik Eğitim ve Araştırma Hastanesi, Pendik, İstanbul

Amaç: Posterior C1-2 füzyon, üst servikal bölge instabilitesinde kullanılan etkili bir stabilizasyon yöntemidir. C1-2 eklemi normalde oldukça hareketli bir eklemdir ve psödoartroza bağlı atlanto aksiyal instabilite riskini azaltmak için uygun füzyonu sağlamak önemlidir. İliak kanattan alınan "H" şeklinde otogreftin, C1 arkı ile C2 spinozu arasına yerleştirilerek, sublaminar telle sabitlenerek füzyon yapılması ilk bulunan yöntemlerden birisidir (Gallie metodu). Gallie metodu yüksek psödoartroz oranları (%25-80) içerdiği için, kanca, klemp gibi enstrümanlarla modifiye teknikler denenmiştir. Son yıllarda C1 ve C2 eklemi arasına,otogreft veya allogreft titanyum kafes ile füzyon popülerleşmiştir. Bu yazıda kliniğimizde C1-2 enstrumantasyon sonrası, atlantoaksiyal faset eklem içi dekortikasyon ve greft uygulanan vakaların takipleri, füzyon oranı incelenmiştir.

Yöntem: Kliniğimizde 2017-2021 yılları arasında C1-2 eklem arası füzyon yapılan dört olgu retrospektif olarak taranmıştır.

Bulgular: Hastaların takiplerinde birinci sene radyolojik görüntülemesinde, C1-2 eklemi arasında uygun füzyonun sağlandığı izlenmiştir.

Tartışma: Atlantoaksiyal eklem arasına füzyon yapılması, eklemin hemen arkasında bulunan ve eklemi görmemizi engelleyen C2 kökü ve yaygın venöz pleksus nedeniyle uygulaması teknik olarak zorlu bir yöntemdir. Uygun cerrahi teknik ile C2 kökü sakrifiye ederek veya sakrifiye etmeden eklem aralığına ulaşmak ve dekortikasyon ile greft yerleştirmek mümkündür.

Sonuç: Posterior C1-2 enstrumantasyonda füzyonu sağlamak için C1-2 eklem içinin füzyon yatağı olarak tercih edilmesi, diğer yöntemlere alternatif olarak kullanılabilecek etkili bir füzyon yöntemi olabilir.

Resim 1

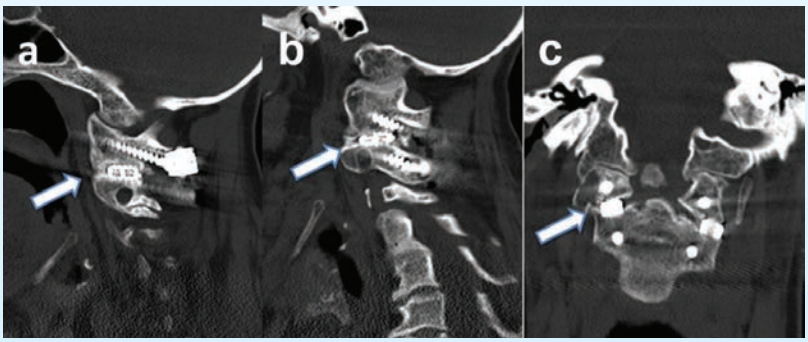

a) ve b) Odontoid kırık nedeni ile posterior C1-2 pediküler enstrumante edilen ve atlantoaksiyel eklem arasına dekortikasyon sonrası titanyum kafes yerleştirilen hastanın postoperatif birinci sene kontrolünde, sağ ve sol sagital tomografi kesitinde oluşan füzyon izlenmekte (Beyaz oklar) c) Os odonteideum nedeni ile posterior C1-2 enstrumante edilen ve atlantoaksiyel eklem arasına dekortikasyon ve titanyum kafes yerleştirilen hastanın, postoperatif birinci sene kontrolünde, koronal tomografi kesitinde füzyon izlenmekte (beyaz ok)

Tablo 1

Tanı	Yaş	Cinsi-yet	Füzyon Tipi	Birinci Yıl Takipte Füzyon
Os Odontoideum	48	K	C1 Lateral Mass + C2 Transpediküler vidalama + C1-2 Bilateral intraartiküler kafes yerleştirilmesi	Var
Tip 2 odontoid fraktür	2	K	C1 Lateral Mass +C2 Transpediküler vida-lama + Osteofüzyon	Var
Foramen Magnum Stenozu	23	K	C1 Lateral Mass +C2 Transpediküler vidalama + C1-2 Bilateral intraartiküler kafes yerleştirilmesi	Var
Tip 2 odontoid fraktür	79	K	C1 Lateral Mass +C2 Transpediküler vidalama + C1-2 Bilateral intraartiküler kafes yerleştirilmesi	Var

C1-2 füzyon yapılan hastaların demografik dağılımı ve füzyon oranları izlenmekte

S - 010

LİTERATÜR TARAMASI EŞLİĞİNDE GEBELERDE SERVİKAL TRAVMA

Mehmet Özer[1], Dilara Özer[1], İsmail İştemen[1], Can Sezer[1], Gökhan Çavuş[1], Emre Bilgin[1], Melih Çekinmez[1], Ali Harmanoğullarından[1]

[1]Adana Şehir Eğitim Araştırma Hastanesi

Amaç: Gebe spinal travma hastalarının takibi ve cerrahisi tecrübe gerektirmektedir. Muldisipliner; özellikle kadın doğum kliniği ile iş birliği yapılmalıdır. Bu bildiride hastanemizde takip ve tedavi edilen gebe servikal travması olan hastanın cerrahisi takibi ve gebe servikal travma hastaları ile ilgili literatür taramamızı paylaşmayı amaçladık.

Yöntem: Kliniğimizde takip edilen ve sonrasında cerrahiye alınan 13 haftalık gebe servikal travma hastası hakkındaki tecrübemizi, gebelerde servikal tarvma literatür taraması eşliğinde sunmayı amaçladık.Hastanın cerrahi öncesi takibi, medikal tedavisi, cerrahide pozisyon seçimi, cerrahi seçimi, cerrahi esnada fetüsün takibi, postop hastanın fizik tedavi süreci ele alındı.

Bulgular: Acil servise merdivenden düşme sonrasında başvuran 13 haftalık gebe hasta kadın doğum hastalıkları tarafından değerlendirildi fetal kalp atımı pozitif olduğu görüldü. Hastanın ilk muayenesinde bilateral üst esktremite tüm kas grupları 4/5 kas gücünde , bilateral alt ekstremite tüm kas grupları tam kas gücünde olduğu görüldü.Hastaya tüm spinal MRG planlandı Kadın doğum kliniğinin görüşü alınarak metilprednizolon 4*250 mg başlandı. Hastanın çekilen MRG tetkikinde C3 C6 arasında spinal kordda kontüzyonu oldugu görüldü.Hastaya batın kurşun korumalı servikal BT çekildi kemik patolojisi olmadığı görüldü ve hasta günlük nörolojik muayene, fetal kalp atımı ve fetal USG ile takibe alındı. 2. Gününde hastanın defisitinde artış olması üzerine (bilateral üst esktremite tüm kas grupları 2/5 kas gücünde, bilateral alt ekstremite tüm kas grupları 1/5 kas gücünde) acil cerrahi uygulandı. Hastanın cerrahi esnada pozisyon seçimi hakkında kadın doğum kliniği görüşü alındı oturur pozisyonda alınmasına karar verildi. Cerrahi esnada belirli aralıklarla fetal kalp atımı takibi yapıldı. C 3-6 seviyelerine lateral mass vidası atıldı C 4 5 6 total laminektomi yapılarak spinal kanal dekomprese edildi.Hastanın postoperatif 2 gün beyin cerrahi yogun bakım takibi sürdü daha sonra hasta fizik tedavi servisine alındı ve egzersiz programına alındı.Hastanın 1 yıl sonrasında poliklinik kontrolünde sezeryan ile saglıklı bir dogum yaptığı ve üst ekstremite tüm kas grupları 3-4/5 , alt esktremite tüm kas grupları 4/5 kas gücünde olduğu görüldü.

Tartışma: Oturur pozisyonda posterior servikal enstrümantasyon servikal lordozun yeteri kadar verilememesi nedeniyle her ne kadar terk edilmekte olan bir yöntem olasada vakamızda olduğu gibi prone pozisyona alınamayacak hastalarda hala kullanılan ve bilinmesi gereken bir yöntemdir.

Sonuç: Oturur pozisyonda posterior servikal enstrümantasyon servikal lordozun yeteri kadar verilememesi nedeniyle her ne kadar terk edilmekte olan bir yöntem olasada vakamızda olduğu gibi prone pozisyona alınamayacak hastalarda hala kullanılan ve bilinmesi gereken bir yöntemdir.Kadın doğum ve fizik tedavi klinikleri ile beraber multidisipliner yaklaşım şarttır.Ayrıca gebe travma hastalarında görüntüleme yapılmaması nedeniyle patolojiler kolaylıkla atlanabilmekte bunu engellemek amaçlı hastaların yatırılarak nörolojik muayene takibine alınaması gerektiğini düşünüyoruz.

Fotoğraf 1

Hastamızın preop servikal Mr görüntüsü

Fotoğraf 2

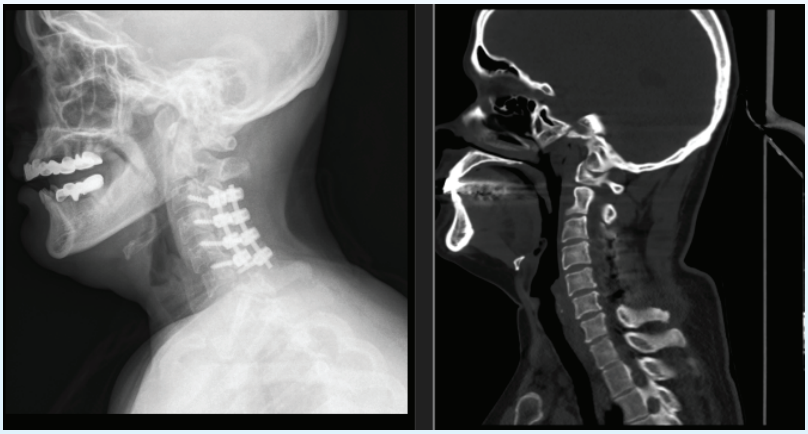

Hastamızın postoperatif servikal Bt ve servikal grafisi

S - 011

TEK AŞAMALI POSTERİOR YAKLAŞIMLA TORAKAL METASTATİK EPİDURAL SPİNAL KORD KOMPRESYONUNUN (MESKK) TRANSPEDİKÜLER VERTEBREKTOMİ, ÖN VERTEBRAL KOLONUN GENİŞLİYEBİLİR KAFESLE REKONSTRÜKSİYONU , 360 DERECE STABİLİZASYON İLE TEDAVİSİ

Doğan Güçlühan Güçlü[1]

[1]SBÜ İstanbul Bakırköy Sadi Konuk Eğitim ve Araştırma Hastanesi

Amaç: Tek aşamalı posterior yaklaşımla torakal metastatik epidural spinal kord kompresyonunun (MESKK) transpediküler vertebrektomi, ön vertebral kolonun genişliyebilir kafesle rekonstrüksiyonu , 360 Derece Stabilizasyon ile tedavisinin sonuçlarını ve komplikasyonlarını analiz etmek

Yöntem: Ocak 2016 ile Ocak 2022 arasında ilerleyici nörolojik defisit, spinal instabilite, konservatif tedaviye dirençli ağrı veya belirtilen semptomların kombinasyonu ile torakal MESKK olan hastalara uygulanan transpediküler vertebrektomi, ön vertebral kolonun genişliyebilir kafesle rekonstrüksiyonu, 360 derece stabilizasyon ile tedavisi gerçekleştirilen 23 hastanın tıbbi kayıtları ve radyografik görüntülerin retrospektif analiz edildi.Yaş, cinsiyet, primer tümör, metastatik tümör lokalizasyonu, preoperatif MRI da ESCC (Epidural spinalkord sıkışma derecesi sınıflaması(Bilsky Skorlaması)) ,vertebrektomi uygulanan vertebra sayısı, operasyon süresi, hastanede yatış süresi, operasyon öncesi ve sonrası ağrı görsel analog skala (VAS) ile nörolojik/fonksiyonel defisit Frankel ölçeği kullanılarak değerlendirildi

Bulgular: Çalışmamıza dahil olan hastarın 15'i erkek 8'i kadın idi. Ortalama yaş 67.7+/-12.7 idi en genç vaka 56 yaşında iken en yaşlı vaka 78 yaşında idi. Metastaz yapan primer tümörler incelendiğinde onbiri akciğer, dördü meme , üçü renal cell , ikisi prostat, biri pankreas, biri tiroid, biri over ca olarak saptanmıştır.En sık etkilenen vertebralar T5 ve T6 idi ESCC sınıflamasına göre 13 hasta grade 2 10 hasta grade 3 olarak değerlendirilmiştir.4 hastada iki mesafe 19 hastada tek mesafe vertebrektomi uygulanmıştır Frankel sınıflamasına göre halihazırda preoperatif normal duysal ve motor fonksiyona sahip olan iki hasta(Frankel E) ve tarafımıza geç dönemde başvuran bir hasta (Frankel A) dışında tüm hastalarda iyileşme gözlenmiştir. Vas preop skoru (7.82+/-1.82) iken postop VAS (2.69+/-1.31) saptanmıştır.Ortalama yatış süresi 9 (5-12 gün) gündür. 1 hastada Pnömotoraks, 4 hastada dura yaralanması ,2 hastada yüzeyel enfeksiyon komplikasyonları gelişmiştir

Tartışma: Spinal metastaz cerrahisinin ana hedefleri, daha iyi ağrı kontrolü, nöral dokunun dekompresyonunu, nörolojik fonksiyonda iyileşme, stabiliteyi sağlamaktır. Anterior ve anterolateral yaklaşımlar, vertebral rezeksiyon ve ön kolon rekonstrüksiyonu için uygun yaklaşımlar olsada , akciğer fonksiyonu kötü olan veya eşlik eden çoklu sistem hastalığı olan hastalar tarafından iyi tolere edilmez.Ayrıca üst ttorasik segmentte yer alan lezyonlar için visseral, vasküler ve pulmoner komplikasyon oranları yüksektir. Tek aşamalı transpediküler yaklaşım,torakal bölgede sinir köklerininde sakrefiye edilebilmesi ile ön kolona erişim için güvenli bir koridor sağlamaktadır. Ön vertebral kolonun genişliyebilir kafesle rekonstrüksiyonu kifotik açılanmada gerekli realigment sağlarken endplate kafes uyumuyla kafes dislokasyonundan kaçınmayı sağlamaktadır

pankreas ca T11 vertebra metastazı

pankreas ca T11 vertebra metastazı
sagital t2 MRI

Postop Torakal Sagital BT

T11 vertebrası pankreas ca metastazının transpediküler vertebrektomi, ön vertebral kolonun genişliyebilir kafesle rekonstrüksiyonu, 360 Derece Stabilizasyon tedavisinin postop BT

Sonuç: Genellikle çoklu sistem hastalığı bulunan torakal meskk olan hastalarında uyguladığımız bu cerrahi yöntem kabul edilebilir komplikasyon oranları ile ağrı şiddetinde ve nörolojik defisit değerlendirmesinde hızlı bir şekilde düzelme sunan ve hızlı mobilizasyonu sağlayarak hayat kalitesini belirgin olarak artıran etkin bir tedavi yöntemidir

S - 012

SERVİKAL LAMİNOPLASTİ SONRASI KİFOTİK DEFORMİTE

Efecan Erişken[1], Hasan Kâmil Sucu[1], İsmail Ertan Sevin[1], Selin Bozdağ[1]

[1]İzmir Katip Çelebi Üniversitesi Atatürk Eğitim ve Araştırma Hastanesi

Amaç: Bu çalışmadaki amacımız servikal laminoplasti uygulanan hastaların preoperatif ve postoperatif filmlerini karşılaştırarak servikal lordoz açılarındaki değişimleri bulmak, servikal kifoz gelişen hastalarda hangi özelliklerin servikal kifoz gelişmeyen hastalara göre farklı olduğunu tespit etmektir. Böylece hasta özelliklerine göre laminoplasti endikasyonlarında ve laminoplasti tekniğinde modifikasyonlara gidilerek servikal dar kanal hastalarının tedavisine katkıda bulunulabilir.

Yöntem: 01 Ocak 2020 ile 31 Aralık 2021 tarihleri arasında İzmir Kâtip Çelebi Üniversitesi Atatürk Eğitim ve Araştırma Hastanesi Beyin ve Sinir Cerrahisi Kliniğinde servikal laminoplasti uygulanan hastaların kayıtları retrospektif olarak gösden geçirildi. Preoperatif ve postoperatif direkt grafi, bilgisayarlı tomografi ve manyetik rezonans görüntüleme tetkileri karşılaştırıldı. Preopreratif ve postoperatif dönemlerdeki lordoz açılarındaki farkların yaş, cins, laminoplasti sayısı, en kranial laminoplasti seviyesi, en kaudal laminoplasti seviyesi, C3'e-C6'ya-C7'ye laminoplasti yapılıp yapılmaması, lamina kırığı, lateral mass›a konan vidaların faset tacizi yapıpı yapmaması ile ilişkileri değerlendirildi.

Bulgular: Toplam 100 hastaya (34 kadın 66 erkek) open-doorservikal laminoplasti uygulandı. Hastaların yaş ortalaması 58.6 ±10.3 idi. Minimum yaş 21 maksimum yaş 78 idi. Otuzdört kadın 66 erkek hasta vardı. Dört hastanın preoperatif, 5 hastanın postop direkt grafisi vardı. Doksansekiz hastanın preoperatif, 80 hastanın postoperatif bilgisayarlı tomografisi vardı. Yetmişüç hastanın preoperatif, 31 hastanın postoperatif manyetik rezonans görüntüleme tetkiki vardı. Hem preoperetif hem de postoperatif dönemde olan radyolojik tetkik olarak 78 hastada bilgisayarlı tomografi, 26 hastada manyetik rezonans görüntüleme tetkiki vardı. Preoperatif servikal BT'si olan 98 hastanın ortalama servikal lordoz açıları 9,0±11,3 derece iken postoperatif servikal BT'si olan 80 hastanın ortalama servikal lordoz açıları 11,7±10,8 derece idi. Hem preoperatif hem de postoperatif bilgisayarlı tomografi tetkiki olan 78 hastanın preoperatif ortalama servikal lordozları 10,2±10,9 derece iken postoperatif ortalama servikal lordozları 11,5±10,5 derece idi ve arada istatistiksel anlamlı fark yoktu (p=0,251). Erkek ve kadın gruplarında arasında aks değişimi açısından anlamlı farklılık saptanmıştır (p=0,046). Kadınlarda servikal aksta postoperatif dönemde 4.0 derecelik lordoz artışı saptanmış olup (p=0,042), erkeklerde anlamlı bir fark saptanmamıştır.En alt laminoplasti seviyesinde lamina kırığı olması servikal aksta kifozu arttırmaktadır. (p=0,016) Bunun dışında yaşın, uygulanan laminoplasti sayısının, laminayı kaldırma tarafının, C3'ün veya C7'nin katılıp katılmamasının, lamina kırığı veya vidanın faset ekleme tacizinin olup olmamasının servikal aks değişimine etkisi saptanmamıştır

Fotoğraf 1

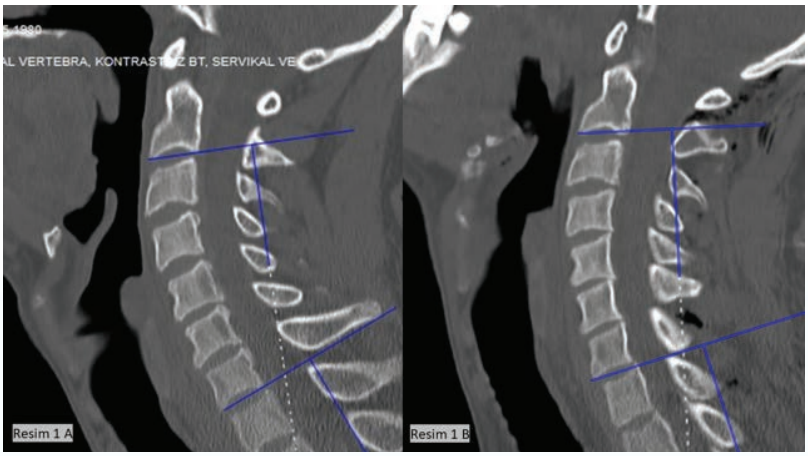

41 yaşında kadın hasta. A-Preoperatif BT: C2-C7 servikal aks:22,7 derece; B-Postoperatif BT: C2-C7 servikal aks: 14,8 derece

Fotoğraf 2

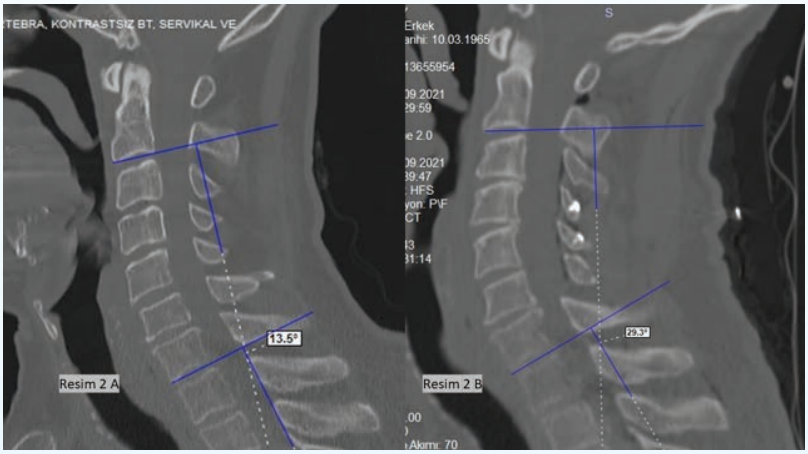

56 yaşında erkek hasta A- Preoperatif BT: C2-C7 servikal aks: 13,5 derece; B-Postoperatif BT: C2-C7 servikal aks: 29,3 derece

Tartışma: Postoperatif dönemde kifoz gelişimi servikal laminoplastinin tedavi sonucuna etki eden en önemli konularından biri olarak görünmektedir. Laminoplasti sonrası servikal kifoz gelişme ihtimalini arttıran ve değiştirebileceğimiz faktörleri saptamak servikal dar kanallı hastaların tedavisine katkıda bulunacaktır.

Sonuç: Çalışmamızın sonucunda değiştirebilecek faktör olarak en kaudal laminada kırık olup olmamasını bulduk. Mamafi daha geniş serilerde yapılacak, özellikle prospektif çalışmalar bu konuyu daha iyi aydınlatmaya yardımcı olacaktır.

S - 013

SBÜ ADANA TIP FAKÜLTESİNDE L5-S1 İNTERLAMİNER YOLLA ENDOSKOPİK LOMBER DİSKEKTOMİ UYGULANAN HASTALARIMIZ İLE MİKROCERRAHİ YÖNTEMİ KULLANILARAK YAPILAN LOMBER DİSK HASTALARIMIZIN KLİNİK SONUÇLARININ DEĞERLENDİRİLMESİ

İsmail İŞTEMEN[1], Bedi Özkan AYDOĞDU[1], Can SEZER[1], Melih Çekinmez[1], Volkan HARPUT[1], Salih Burak KUTLU[1], Şüheda ÖZKAVAKLI[1]

[1]Sağlık Bilimleri Üniversitesi Adana Tıp Fakültesi

Amaç: Kliniğimizde , L5-S1 seviyesine İnterlaminer Yolla Endoskopik Lomber Diskektomi (İELD) uygulanan hastalarımızla Mikroskopik Lomber Diskektomi(MLD) yapılan hastalarımızın klinik sonuçları arasındakifarkların değerlendirilmesi

Yöntem: SBÜ Adana Tıp Fakültesi Beyin Cerrahisi ABD'da L5-S1 seviyesine İELD uygulanan Ve MLD yapılan hastalarımızın preoperatif görüntüleme yöntemleri, fizik muayenesi ve postoperatif görüntüleme tetkikleri, bel ağrısı için VAS skalası, kan kaybı, hastanede yatış süresi, ameliyat Süresi, komplikasyonlar, nüks ve reoperasyon oranları değerlendirildi. Her iki cerrahi teknikte aynı cerrah tarafından gerçekleştirilen hastalardan seçildi. Çalışmaya 18 Yaş Altı ve 50 Yaş üstü hastalar dahil edilmedi.

Bulgular: L5-S1 İELD uygulanan 32 hastanın 17'si erkek 15'i kadın olup yaş ortalaması 39.3'tü. MLD yapılan 30 Hastanın 16'sı Erkek 14'ü kadın hasta olup yaş ortalaması 41.2 idi. İELD hastalarının preoperatif VAS ortalaması 6.2+-1.1 , MLD yapılan hastaların ise preoperatif VAS ortalaması 6,4.+-1,2 idi. İELD hastalarının postop 1.gün VAS ortalaması 1,4+-0,4 olup ,Postop 3 . Ay VAS ortalaması 1,2+-0,3 idi, MLD yapılan hastalarda ise bu değerler sırasıyla 2,4+-0,4 / 2,1+-0,3 olarak bulundu. kan kaybı ortalama İELD hastalarında 75+-12 cc, MLD yapılanlarda 180+-15 cc idi. hastanede yatış süresiher iki grupta da aynı bulundu(1,064+-0,1). Ameliyat süresi ortalama İELD hastalarında 62+-4 dakika, MLD yapılanlarda 52+-5 dakikaydı. İELD hastalarından 1 Hastada rezidü sebebi İle reoperasyon yapıldı. Her iki grupta 1 hastada dura laserasyonu oldu ancak akıntı gelişmedi. MLD Yapılan 2 hastada nüks sebebi İle reoperasyon Yapıldı.

A

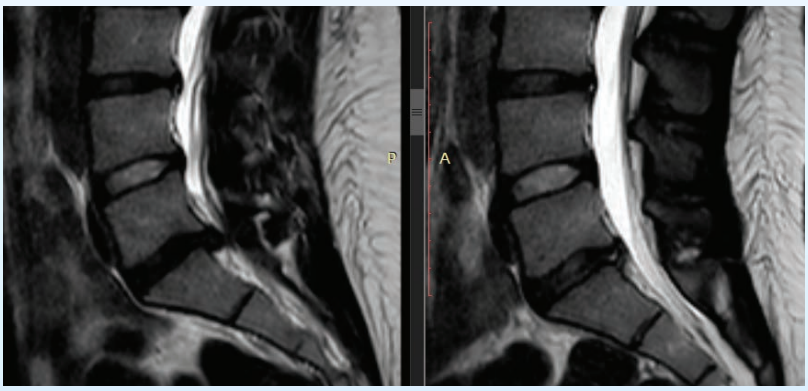

1.PREOPERATİF VE POSTOPERATİF MR İELD

B

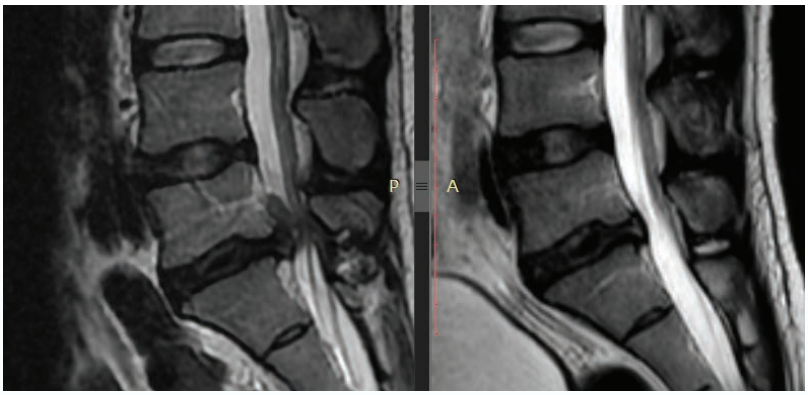

2.PREOPERATİF VE POSTOPERATİF MR İELD

Tartışma: L5-S1 seviyesinde transforaminal endoskopik teknikler daha zordur dolayısı ile interlaminer tekniğin yaygınlığı giderek artmaktadır. Mikrodiskektomi yöntemi halen temel yöntem olarakkullanılmaktadır ve yeterli klinik iyileşme sağlamaktadır. Ancak literatürde İELD yönteminin de daha az doku hasarı ve kan kaybı ile benzer sonuçlar verdiği bildirilmektedir.

Sonuç: Her iki teknik klinik sonuçlar, komplikasyonlar ve nüks açısından benzer ve tatmin edici klinik iyileşme sağlamaktadır. Ancak İELD uygulananlarda minimal invazif bir yaklaşım olmasından dolayı kan kaybı daha az, bel ağrısı daha az olmaktadır. Daha geniş serilerle prospektif çalışmalarla daha kesin sonuçlar elde edilebilir.

S - 014

ANKİLOZAN SPONDİLİTLİ HASTADA LOMBER FRAKTÜR OLGUSU

Tuğçe GÖR[1], Gültekin BAŞ[1], Emre ÖZKARA[1], Zühtü ÖZBEK[1]

[1]Eskişehir Osmangazi Üniversitesi

Amaç: Ankilozan spondilit (AS) spinal kolon ve sakroiliak eklemi etkileyen seronegatif spondiloartropatidir. Bu yazımızdaki amaç, bir AS'li vertebral fraktürlü hasta örneği ile bu hastaların yönetimini tartışmayı amaçladık.

Yöntem: AS'li araç dışı trafik kazası sonrası acil servise başvurusunda L4-L5 vertebra arasında kopma izlenen olgu sunuldu.

Bulgular: 49 yaşındaki kadın hasta araç dışı trafik kazası sonrası bel ağrısı şikayetiyle acil servise başvurusu sonrası yapılan radyolojik görüntülemelerinde hastanın L4 vertebra fraktürü olması nedeniyle yatırıldı. Nörolojik defisiti yoktu. Çekilen tomografide hastanın L4-L5 vertebraları arasında kopma olduğu izlendi. intraoperatif nöromonitörizasyon eşliğinde hastaya L2-3-4-5-S1 ve iliak kanadı içerecek şekilde posteriyor stabilizasyon yapıldı. Çift rod kullanılarak sistem sabitlendi. Cerrahi sonrası nörolojik defisiti olmayan hasta mobilize edildi. postop 8. ayda sistemde ek patoloji izlenmeyen hastanın takipleri devam etmektedir(Resim 1).

ankilozan spondilitli hastanın preop tomografi mr ve postop direkt grafileri

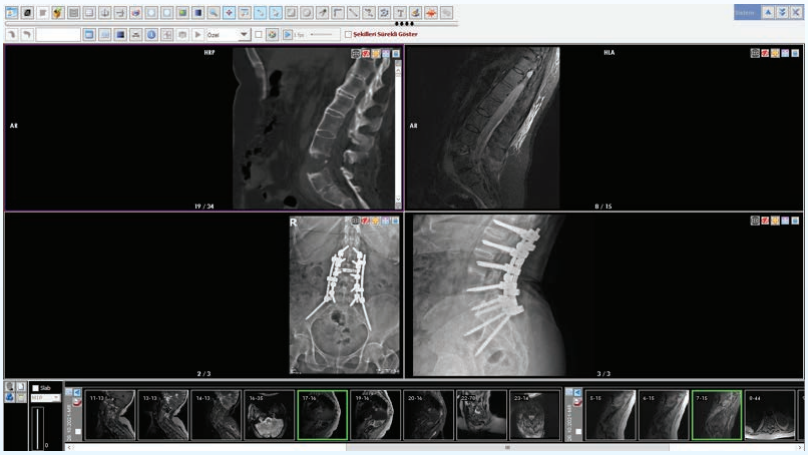

Tartışma: Patolojik açıdan AS, inflamasyon ve yeni kemik oluşumu ile karakterizedir. Ossifikasyon ligamentöz yapıların tutunma noktalarını intervertebral diskleri, uç plakaları ve apofiz yapılarını da içerir. Kapsamlı kemikleşme, her seviyede kemikleşmiş nükleus pulposusu içeren sindesmofitlerin oluşumuna yol açar. Yavaş hastalık süreci boyunca, akut ve kronik spondilit, vertebral cisimlerin yeniden şekillenmesine yol açar. Korteks ve spongiozanın sürekli yıkımı ve yeniden inşası sonucunda kare omurlar oluşur. Sindesmofitoz ve kare omur gövdelerinin kombinasyonu, tipik hiperkifotik "bambu" omurga ile sonuçlanır. AS, paradoksal olarak osteoporoz ve kemikleşme eğiliminin artmasına rağmen düşük kemik yoğunluğu ile ilişkilidir. Bunun kemik oluşumu ve kemik erimesinin ayrılmasına ikincil olduğu düşünülmektedir. Ektopik kemik oluşumu inflamatuar yanıt tarafından indüklenirken, artan osteoklastik aktivite, omurlarda düzensiz kemik emilimine ve dolayısıyla osteoporotik omurgaya yol açar.

Sonuç: AS'li hastalarda vertebra fraktürleri ciddi mortalite ve morbidite nedenidir. Biyomekaniğin değişmesi, yüklenmeyi tolere edebilecek yapıların elastikiyetinin kaybolması, frajilitenin artması(osteoporoz) bu hastaların yönetimindeki zorluğun ana sebepleri arasında gösterilebilir.

S - 015

SPİNAL KİST HİDATİK: OLGU SUNUMU

İsmail İÇLEK[1], Ramazan PAŞAHAN[1]

[1]İnönü Üniversitesi Tıp Fakültesi, Nöroşirurji Ana Bilim Dalı, Malatya, Türkiye

Amaç: Kist hidatik ekinokokkus granülozusun neden olduğu paraziter bir hastalıktır. Kemik tutulumu vakaların yaklaşık olarak %0.5-2'sinde görülür. Spinal kist hidatiklerin(SKH) görülme yeri sırasıyla torakal, lomber ve servikal bölgedir. Kistin yüksek rüptür riski nedeniyle skh'li olgularda cerrahi başarı düşüktür ve rekürrens sıktır. Bu nedenle uygulanan cerrahi ve sonrasında medikal tedavi prognozu olumlu yönde etkilemektedir.

Yöntem: Olgu sunumu

Bulgular: İlk cerrahisi dış merkezde daha sonra kliniğimizde 3 kez spinal kist hidatik nedeniyle cerrahi öyküsü olan 34 yaşında erkek hasta sırt ağrısı şikayeti nedeniyle kliniğimize başvurdu. Fizik muayenesinde sırt ve sol alt ekstremite ağrısı olan hasta sol alt ekstremite motor kuvvet 4/5 ve yürüme mesafesi 50 metre altıydı. Spinal BT: t4-5 vertebra korpus sol yarımlarında, spinal kanala, her iki pediküle uzanım gösteren kemik destrüksiyonuna neden olan yumuşak doku bileşenleri şeklinde raporlandı. Cerrahide kistler eksize edildi, enstrümantasyon sisteminde sıyıran materyaller çıkarıldı. Postop 3.günde ek nörolojik problemi bulunmayan hasta taburcu edildi.

spinal kist hidatik preop-postop

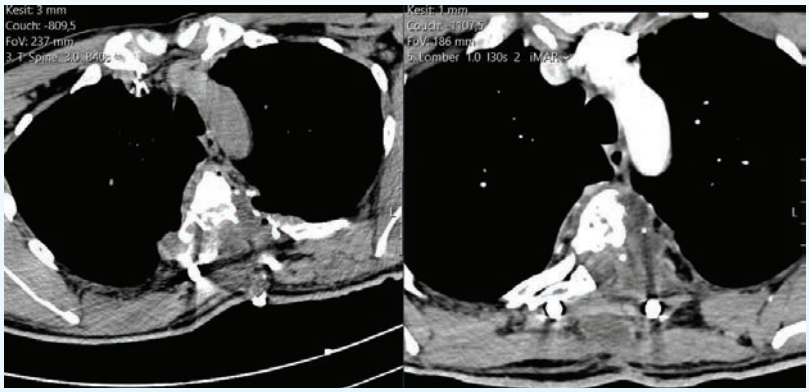

Tartışma: Kist hidatik, vertebra tutulumu olduğunda %50'den fazla mortalite riski taşıyan, tanı konulması zor bir hastalıktır. SKH'de öncelikli klinik bulgu ağrıdır. Etkilenen seviyeye ve spinal kök bası sonucu duyu kusurları ve kuvvet kaybı gelişebilir. SKH'de kistlerin hepsinin cerrahi tedavi ile çıkarılması esas tedavi metodur. Kistlerin lokalizasyonu, yaygın kemik invazyonu ve çevre yumuşak dokulara yayılım nedeni ile kistler çıkarılamayabilir. Cerrahi tedavi sonrası nüks oranları %30-40 oranında değişmektedir.

Sonuç: Kistlerin rüptüre edilmeden çıkarılabildiği etkin bir cerrahi tedavinin medikal tedaviyle kombinasyonu hastalığın sistemik yayılımını ve nüksünü önlemede oldukça etkilidir.

S - 016

ARTIRILMIŞ GERÇEKLİK TABANLI SPİNAL NAVİGASYON SİSTEMİ KULLANILARAK FASET EKLEM ENJEKSİYONU YAPILMASINA YÖNELİK PİLOT ÇALIŞMA

Ali Ekrem ADIYAMAN[1]

[1]İstanbul Tıp Fakültesi Beyin ve Sinir Cerrahisi Anabilim Dalı

Amaç: Bu çalışma AO Spine Research Start-Up Grant programı kapsamında desteklenmiştir. Project no: AOS-Startup-21-037 was supported by AO Foundation, AO Spine is a clinical division of the AO Foundation – an independent medically–guided not–for–profit organization based in Davos, Switzerland. Faset eklem enjeksiyonları rutin uygulamada sıklıkla c kollu skopi cihazıyla yapılmaktadır. Bu da işlemi yapan doktor ve sağlık personelinin radyasyona maruz kalmasına yol açar. Ayrıca doktor ameliyat sırasında başka bir ekrana bakmak zorunda kalır bu da odak kayması olarak adlandırılan soruna neden olur. Artırılmış gerçeklik teknolojisinin kullanımıyla üç boyutlu görüntüler cerrahın gözüne doğru konumlu olarak sunulabilir. Bu çalışmanın amacı geliştirdiğimiz artırılmış gerçeklik tabanlı nöronavigasyon sistemi eşliğinde lomber faset eklem enjeksiyonlarının uygulanabilirliğini maket üzerinde değerlendirmektir.

Yöntem: Lomber omurga maketi tamamen dışarıdan görülmeyecek şekilde bir kabın içine yerleştirilip üzeri örtülerek deney düzeneği hazırlandı. Referans olarak kullanılan levha deney sisteminin üzerine yerleştirildi ve BT çekildi. BT verileri, 3D Slicer ve Blender adlı açık kaynaklı programlar kullanılarak işlendi ve omurganın 3D modeli oluşturuldu. Faset eklem doğrultuları ve iğnelerin ideal doğrultuları bilgisayar ortamında işaretlenerek belirlendi. Unity adlı uygulamada Vuforia yazılım geliştirme kiti görüntü tanıma sistemi kullanılarak oluşturulan program Microsoft HoloLens 2 artırılmış gerçeklik gözlüğüne yüklendi. L3-L4 ve L4-L5 olmak üzere 2 seviyede toplam 4 adet (20 G, Spinocan, Braun) iğne yerleştirildi.

Artırılmış gerçeklik gözlüğü yardımıyla makette kaset eklem enjeksiyonu denemesi

Bulgular: İğnelerin yerleşim konumunu saptamak için işlem sonrası kontrol BT çekildi. Dört adet spinal iğnenin de faset eklem aralığına doğru şekilde yerleştiği izlendi.

Tartışma: Çalışmamız söz konusu yazılımın ve sistemin insanda veya kadavrada denenmeden önce doğru şekilde uygulanabilirliğini denetlemek üzere bir pilot çalışma olarak dizayn edilmiştir. İşlemin tek kişi tarafından uygulanması, tek maket üzerinde sadece dört adet iğne yerleştirilmesi çalışmanın zayıf yanlarıdır. Ancak geliştirdiğimiz sistemin ideale yakın üç boyutlu görüntü sağladığı, hologram stabilitesinin yeterli olduğu ve iğnelerin kolayca yerleştirildiği görülmüştür.

İşlem sonrası BT

Sonuç: Geliştirdiğimiz artırılmış gerçeklik yazılımının insanda kullanılabileceğine yönelik olumlu sonuçlar göstermiştir. Yapılacak ileri çalışmalarla doğruluğu ve güvenilirliği araştırılacaktır.

S - 017

POSTERİOR STABİLİZASYON UYGULANAN TİP III ODONTOİD KIRIKTA BİLATERAL VERTEBRAL ARTER OLUK İHLALİ

Süreyya TOKLU[1]

[1]Erzurum Bölge Eğitim ve Araştırma Hastanesi, Beyin ve Sinir Cerrahisi Kliniği, Erzurum, Türkiye

Amaç: Tip III odontoid fraktürü tedavisinde eksternal immobilizasyon veya internal stabilizasyon yöntemleri uygulanmaktadır. Cerrahi olarak C1 lateral mass ve C2 pars poliaksiyal vida yerleştirme teknikleri yapılabilir. C2 pars/pedikül vida yerleştirilmesinde vertebral arter yaralanması riski vardır. Bilateral vertebral arter oluk ihlali izlenen ve vertebral arter yaralanması olmayan asemptomatik olgu sunulmuştur.

Yöntem: Yüksekten düşme sonrası Tip III odontoid fraktürü tespit edilen 57 yaşında kadın hastaya C1 lateral kitle, C2 pars vidası ile stabilizasyon cerrahisi uygulanmıştır. Bilateral vertebral arter oluk ihlali izlenen olgu 3 aylık takibi yapılmıştır.

Bulgular: Operasyon öncesi yüksek düzeyde boyun ağrısı ve baş ağrısı şikâyeti olan hastada nörolojik bulgu yoktu. Operasyon sonrası şikâyetleri gerileyen hastada yeni nörolojik bulgu tespit edilmedi. Operasyon sonrası yapılan görüntülemelerde bilateral vertebral arter oluk ihlali izlenmiştir. Asemptomatik olması nedeniyle takip edildi. Üçüncü ay kontrolünde hastanın şikâyeti yoktu. Nörolojik bulgu tespit edilmedi.

Tartışma: C2 pars/pedikül vida yerleştirilmesinde vertebral arter oluk ihlalleri bildirilmiştir. Vertebral arter oluk ihlali vertebral arter yaralanması veya iskemik olaylarla sonuçlanabilir. Vakamızda vertebral arter yaralanması izlenmemiş, asemptomatik olması nedeniyle literatürde dikkate alınarak takip edilmiştir. Takiplerinde semptom göstermemiştir.

Sonuç: C2 pedikül vida yerleştirilmesinde özellikle yüksek yerleşimli vertebral arter varlığında vertebral arter yaralanması riski vardır. Olgumuzda vertebral arter oluk ihlali meydana gelmiş, vertebral arter yaralanması olmamış ve takibinde nörolojik bozukluk saptanmamıştır. Asemptomatik vakalarda takibi uygun görülmektedir.

S - 018

SERVİKAL SPONDİLOTİK MİYELOPATİ CERRAHİSİNDE POSTERİOR HİBRİT YAKLAŞIM: YENİ TEKNİK

Sedat Dalbayrak[1], Ahmet Öğrenci[1], Mazhar Mammadov[1], Orkun Koban[2], Mesut Yılmaz[2]

[1]Ataşehir Medicana; İstanbul
[2]Nörospinal Akademi, İstanbul

Amaç: Konjenital spinal stenozun eşlik ettiği çok düzeyli servikal spondilotik miyelopati (SSM) ve ossifiye posterior longitudinal ligament (OPLL) olgularında posterior dekompresif cerrahiler tercih edilmektedir. Sıklıkla uygulanan laminektomi + uzun segment stabilizasyon cerrahisi servikal ROM'u ortadan kaldırmakta, yaşam kalitesi olumsuz etkilenmektedir. Çalışmamızda, laminoplasti yaklaşımını sadece instabil segmente yönelik kısa stabilizasyon ile kombine eden posterior hibrit yaklaşımı tanımlamak ve erken sonuçları aktarmak istedik

Yöntem: 2019-2022 yılları arasında, MR ve BT tetkiklerinin yanısıra, dinamik grafi ve MR tetkikleri yapılan14'ü erkek 22 hastada segmental seviye hareketleri (ROM) ölçüldü. Özellikle miyelopatik sinyalin belirgin olduğu segmentin hareketliliği, direkt grafi ve dinamik MR da incelendi. Miyelopatinin etyolojisinde rol oynadığı düşünülen segmente spesifik stabilizasyon planlandı. Kanalın dar olduğu tüm seviyelere açık kapı laminoplasti yapıldı. Ek olarak sadece instabil segmente yönelik bilateral lateral kitle vidası ile kısa stabilizasyon uygulandı.

Bulgular: Olguların yaşları 42-83 arasında (ort 59) idi. Cerrahi süre ort 110 dk ve kanama miktarı ort 300cc olarak belirlendi. Cerrahi esnasında ve sonrasında herhangi bir komplikasyon yaşanmadı.Postop. 1.gün mobilize ve taburcu edildiler. Ortalama takip süresi 20 ay. Hastalara postop dönemde erken direkt grafi, BT, 3.ay MR, 6.ay BT ve 1.yıl kontrollerinde dinamik grafi ve MR çekildi. Postop 2 haftadan boyun ağrısı sadece 2 olguda (VAS 3 ve 4) medikal tedavi gerektirdi. Postop 1.yıllarında ameliyat öncesi ortalama JOA 12.8 den, ameliyat sonrası 16,6 ya yükseldi. Servikal lordoz açılarında kayıp gözlenmedi.

Tartışma: SSM de birincil amacımız basının olduğu tüm segmentlere yönelik dekompresyondur. Laminoplasti yeterli dekompresyonu sağlamakta ve laminektominin komplikasyonlarını azaltmaktadır. Çoklu seviye servikal spondilotik miyelopatisi olan çoğu olguda, spontan füzyon çabası mevcuttur, segmental hareketleri kısıtlanmış, sadece bir veya en fazla iki segmentin aşırı hareketliliği söz konusudur. Miyelopatik sinyalin ağırlıklı olduğu ve kliniği bozan seviye de burasıdır. Servikal omurgayı tümüyle kapsayan bir stabilizasyon sonuçları iyi ancak hareketliliği kısıtlayan bir yaklaşımdır.

Sonuç: Konjenital spinal stenozun eşlik ettiği çok düzeyli servikal spondilotik miyelopati (SSM) ve ossifiye posterior longitudinal ligament (OPLL) olgularında posterior cerrahi yaklaşım seçenekleri içinde laminektomi + uzun stabilizasyon yerine, laminoplasti ile kombine sadece sorunlu segmente kısa stabilizasyonu içeren hibrit cerrahi seçeneği düşünülmelidir. Hareket yeteneğinin kısmen de olsa korunması, enstrüman sorunlarının görülmemesi, instabil segmentin stabilize edilmesine bağlı daha az boyun ağrısı ve lordoz kaybının olmaması avantajlarıdır.

S - 019

ANKİLOZAN SPONDİLİTLE İLİŞKİLİ TORAKOLOMBER KİFOZDA PEDİKÜL SUBSTRAKSİYON OSTEOTOMİ UYGULANACAK VERTEBRA SEVİYESİNİN SAGİTAL PARAMETRELERE ETKİSİ

Kemal Paksoy[1], İdris Avcı[1], Salim Şentürk[1], Onur Yaman[1]

[1]Memorial Sağlık Grubu, Omurga Merkezi, İstanbul

Amaç: Ankilozan spondilit (AS) hastalığı ile ilişkili torakolomber kifoz deformitesinin düzeltme cerrahisinde seçilecek pedikül çıkarma osteotomi (PSO) seviyesinin sagital parametre sonuçlarına etkisini araştırmaktır.

Yöntem: Aralık 2019-Temmuz 2022 tarihleri arasında Bahçelievler Memorial Hastanesi'nde L3 ve L4 tek PSO yapılan torakolomber kifozlu AS hastaları retrospektif olarak incelendi. Grupların homojen olabilmesi için benzer global kifoza sahip olan ve ameliyat öncesi aynı apeks seviyedeki torakolomber kifoz hastaları seçildi. Hastalar iki gruba ayrıldı. Lomber 3 seviseyesi PSO Grup 1 (n=6), lomber 4 seviyesi PSO Grup 2 (n=6) olarak belirlendi. Hastalara standart ameliyat öncesi ve sonrası skolyoz grafisi çekildi. Skolyoz grafiler üzerinde sagital vertikal aks (SVA), torakal kifoz (TK), lomber lordoz (LL), sakral slop(SS), pelvik tilt (PT) ve pelvik insidans (PI) radyografik parametreler ölçümler yapılarak değerlendirme yapıldı.

Bulgular: Çalışmaya 3 kadın 9 erkek toplam 12 hasta dahil edildi. Ortalama yaş 44.1 idi. Grup 1 hastaların spinopelvik parametreleri cerrahi öncesi ortalama, minimum-maksimum şekilde SVA 21.6 santimetre (cm) (14.5 cm- 26.6 cm) iken cerrahi sonrası 10.6 cm (7.5 cm- 14.6 cm), LL cerrahi öncesi 19.7 derece (°) (19.3°- 25.3°) iken cerrahi sonrası 49.7° (39.3°- 75.3°), TK cerrahi öncesi 66.4(°) (47.8°-75.8°) iken cerrahi sonrası 68.4(°) (49.1°-74.8°), SS cerrahi öncesi 26.4° (23.1°- 30.4°) iken cerrahi sonrası 28.4° (24.1°- 30.8°), PT cerrahi öncesi 27.1° (13.2°- 36.1°) iken cerrahi sonrası 25.1° (11.4°- 35.3°) ve PI 68.9 (57.2-80.2) ölçüldü. Grup 2 için aynı parametreler için değerler SVA 23.8cm (16.5 cm- 32.5 cm) iken cerrahi sonrası 4.1 cm (3.5 cm- 10.4 cm), LL cerrahi öncesi 17.6° (9.3°- 28.8°) iken cerrahi sonrası 58.7° (49.3°- 68.3°), TK cerrahi öncesi 72.1° (49.1°-81.1°) iken cerrahi sonrası 71.4(°) (49.5°-76.1°), SS cerrahi öncesi 24.6° (18.9°- 34.1°) iken cerrahi sonrası 27.1° (25.1°- 31.5°), PT cerrahi öncesi 30.3° (19.2°- 42.3°) iken cerrahi sonrası 29.1° (17.4°- 34.3°) ve PI 68.9 (57.2-80.2) ölçüldü Gruplar içerisinde SVA ve LL değerlerindeki ameliyat öncesi ve sonrası değişimler anlamlıydı ($P < 0.05$). Diğer parametrelerdeki değişiklikler anlamlı değildi ($P > 0.05$). Grup 1 ve Grup 2 arasındaki parametre değerlendirmesinde Grup 2 SVA ve LL değişiklikleri Grup 1'e göre anlamlıydı ($P < 0.05$).

Tartışma: Araştırmamızın sonuçlarına göre AS ile ilişkili torakolomber kifoz hastalarında, L3 veya L4 vertebrasında yapılan tek seviye PSO'nun sagital vertikal aksı düzelttiği görüldü. Ancak L4 sevıyesındeki düzeltme miktarı L3 seviyesine göre anlamlı olarak fazlaydı. Bununda L4 sevıyesının fizyolojik lomber apeks olması sonucunda LL değerlerinde daha iyi fizyolojik lordoz oluşturmasıyla olağan bir ilişkisidir.

Sonuç: Eğer tek seviye PSO kullanılarak daha fazla SVA düzeltilmesi planlanacaksa L4 seviyesi daha çok fayda sağlaması olasıdır.

S - 020

LOMBER SCHWANNOM CERRAHİSİNDE UNİLATERAL YAKLAŞIM

Gizem BAŞYAZICI EKİNCİ[1], Gültekin BAŞ[1], Emre ÖZKARA[1], Zühtü ÖZBEK[1], Ali ARSLANTAŞ[1]

[1]Eskişehir Osmangazi Üniversitesi, Beyin Ve Sinir Cerrahisi Anabilim Dalı, Eskişehir

Amaç: Total laminektomi ile yapılan cerrahide paravertebral kasların diseksiyonu, posteriyor ligamentöz yapıların kesilmesi, laminanın alınması, ligamentum flavumun eksizyonu iatrojenik instabilite sebebi olabileceğinden unilateral yaklaşım geliştirilmiştir. Bir olgu sunumu eşliğinde lomber bölgede unilateral yaklaşım hakkında bilgi vermeyi amaçladık.

Yöntem: Bel ve sağ bacak ağrısı sağ bacakta uyuşma ve sağ ayakta güçsüzlük şikayetleriyle başvuran, yapılan tetkiklerinde L4-5 mesafesinde schwannom tanısı alan olgu sunuldu.

Bulgular: 34 yaşında erkek hasta sağ abcak ağrısı sağ bacakta uyuşma ve güçsüzlük şikayetleriyle başvurduğu merkezimizde yapılan lomber MRG'sinde L4-5 arasında L5 kökü üzerinde intradural bölgeden başlayıp nöral foramen çıkışına doğru devam eden kontrastlı serilerde homojen kontrastlanan schwannom ile tarafımıza başvurdu. şikayetlerinin zaman zaman olduğu son 3 aydır ağrısının ve uyuşukluğunun arttığını ifade etti. yapılan muayenesinde sağ ayak dorsifleksiyonda %20-40 kayıp olduğu L5 dermatomal hipoestezi tariflediği görüldü. Nöromonitör eşliğinde L4 ve L5 sağ parsiyel hemilaminektomi yapılarak L5 kökü ortaya konduktan sonra tümör totale yakın eksize edildi(Resim 1).

L5 foramenindeki schwannom olgusunda L4 ve L5 parsiyel hemilaminektomi yapılarak tümörün eksizyonu

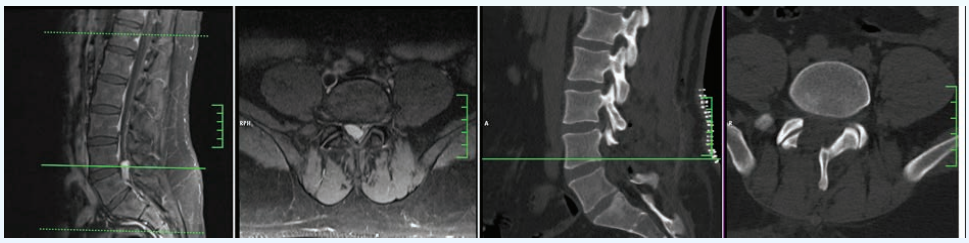

Tartışma: Unilateral yaklaşım ile tümörün eksizyonu amaçlanırken cerrahi öncesi ve sonrası amaçlanan klinik durum ve tümörün yerleşkesi ile olası komplikasyonlar, iatrojenik olarak gelişebilecek nörolojik defisitler ve spinal stabilitenin korunması göz önüne alınmalıdır. Yapılan çalışmalarda cerrahi sürenin hemilaminektomi ile daha kısaldığı, hastaların postoperatif ağrılarının daha az olduğu, erken mobilizasyonu, daha az hastanede kalış süresi gibi avantajları olduğu bildirilmiştir.Lezyon tarafına göre median ya da paramedian insizyonla paravertebral kaslar ekarte edilir. İnterlaminer aralıktan lamnektomi kranial kaudal yönde uzatılabilir. Tanjansiyel açıda nöral yapılar ve tümörün vizüalizasyonu için cerrahi masaya pozisyon verilebilir. Tümör eksize edildikten sonra dura water-tight sütüre edilerek kapatılmalıdır. Dura herhangi bir sebeple eksize edildiyse fasya lata grefti ya da yapay dura kullanılarak sütüre edilmeli BOS kaçağı olmadığından emin olunmalıdır

Sonuç: Yakın zamanlı bir çalışmada unilateral yaklaşımla yapılan spinal tümör cerrahilerinde total eksizyon oranının %85,9 oranında olduğu, bu oranın laminektomi, laminoplasti gibi spinal tümör cerrahilerine yakın bir oran olduğu izlenmektedir.

S - 021

TRANSPEDİKÜLER OMURGA STABİLİZASYONUNDA KULLANILMAK ÜZERE KARBON-FİBER KOMPOZİTTEN ROD ÜRETİLMESİ

Cüneyt Temiz[1], Enver Atik[2], Mehmet Eminoğlu[2], Ozan Çıvgın[1], Ömer Emre Yağlı[1]

[1]Manisa Celal Bayar Üniversitesi Tıp Fakültesi Nöroşirürji AD
[2]Manisa Celal Bayar Üniversitesi Mühendislik Fakültesi Makina Mühendisliği AD

Amaç: Omurga stabilizasyonunda kullanılan rodlar çelik veya titanyum alaşımı malzemelerinden yapılmaktadır. Bu malzemeler , yüksek mekanik direnç göstermesine karşın, omurganın yineleyen mikro hareketlerinde yorulma, kırılma, enstrüman yetmezliği gibi sorunlara yol açmaktadırlar. Bu durum, özellikle günümüzde giderek artan ve omurga hareketlerini taklit etme amacı taşıyan dinamik enstrümantasyon anlayışında, öne çıkmaktadır. Öte yandan, gerek çelik ve gerekse titanyum alaşımlı malzemelerin elastik modulusu, kemiğe oranla çok daha düşük olduğu için, bu malzemelerin kullanımında, komşu kemik yapılarda yük yoğunlaşması ortaya çıkmakta ve bu yapılarda stres kırıklarına neden olabilmektedir. Bu çalışmanın amacı, bu rod sisteminin çelik veya titanyum alaşımlı yapısı yerine, kompozit karbon- fiber yapısını koymak ve böylece hem yorulma direncini arttırmak, ve hem de kemik yapıya daha uygun olan elastik modulusu nedeniyle komşu kemik yapılardaki stres kırıklarını engellemektir.

Yöntem: Temel olarak karbon- fiber kompozitleri, çoklu katmanlı laminer şekilde karbon fiber malzemenin resin yapılarıyla biraraya getirilmesi esasıyla üretilmektedir. Üretim sürecinin kolayca ayarlanabilmesi nedeniyle, karbon fiber, istenen formlarda üretilebilmektedir. Bu projede, 2,5X50 ve 5,5X45 mm boyutlarında karbon fiber- silindir yapısında, çapraz resin lamelli ve ikişer katman olarak, omurga rodları üretilmiş olup, bu rodların doku ve hücre bazında biyouyumluluğu saptanmıştır. Deneysel olarak , bir grup ratta (n:10) torakal 6-7 arasına ve laminar kemik üzerine 1 cm lik karbon fiber ve titanyum rod örnekleri konularak 1 ay sonra bu bölgeden 2x2 cm boyutunda ve tüm doku katlarını kapsayacak şekilde örnekler alınarak histopatolojik olarak incelenmiştir. Ayrıca 5,5X45 mm boyutlarında karbon fiber ve titanyum alaşımlı rod örnekleri (n:10) de mekanik test cihazı ile (Shimadzu Inc) eksenel boyuna yüklenme testleri yapılarak (parametreler sunumda açıklanacaktır),mekanik olarak dayanımları karşılaştırılmıştır.

Bulgular: Histopatolojik inceleme sonucunda, her 2 grup arasında; yangısal doku reaksiyonu, dokudaki mikropartikül sayısı ve nekroz yüzdesi açısından istatistiksel olarak anlamlı fark bulunamamıştır (p değeri 0,05). Eksenel mekanik test sonuçlarında ise; titanyum grubunda kırılma güç değeri ortalama 6200N/cm2 , karbon-fiber grubunda ise; 8000N/cm2 olarak saptanmıştır ve anlamlı istatistiksel fark vardır.

Tartışma: Şu anda karbon fiber malzeme ile, transpediküler rod yapılamamıştır. Bu vasfı ile de bu proje bir ilk olma özelliği taşımaktadır. Bu rod sistemi ile, her omurga segmenti ve her hasta için ayrı ve özel elastikiyet ve mekanik dirence sahip implant üretimi olanaklı hale gelmektedir.

Sonuç: Tarafımızdan geliştirilmiş ve doku uyumluluğu ve mekanik özellikleri titanyum alaşımlarından üstün olan bu rod sistemi, kanaatimizce hem kişisel implant üretimini olanaklı kılmakta ve hem de metal alaşımı malzemelerin kırılganlık, yorulma ve elastikiyetin sınırlı olması gibi dezavantajlarını da yok etmektedir.

S - 022

LİGAMENTUM FLAVUM FİBROZİSİNDEKİ KOLLAJEN LİFLERİNİN EKSPRESYONUNDAKİ DEĞİŞİKLİKLER VE BU DEĞİŞİKLİKLERİN MİRNA'LAR İLE İLİŞKİSİ

İsa İSAOĞLU[1], Emre DELEN[1], Oğuzhan DOĞANLAR[2], Zeynep Banu DOĞANLAR[2], Özlem DELEN[3], Aynur İSAOĞLU[4]

[1]Trakya Üniversitesi Tıp Fakültesi, Beyin Ve Sinir Cerrahisi Anabilim Dalı, Edirne, Türkiye
[2]Trakya Üniversitesi Tıp Fakültesi, Tıbbi Biyoloji Anabilim Dalı, Edirne, Türkiye
[3]Trakya Üniversitesi Tıp Fakültesi, Histoloji Ve Embriyoloji Anabilim Dalı, Edirne, Türkiye
[4]Trakya Üniversitesi Tıp Fakültesi, Tıbbi Patoloji Anabilim Dalı, Edirne, Türkiye

Amaç: Dejeneratif lomber dar kanal (DLDK); omuriliğin, onu çevreleyen dokularca bası altında kalmasına bağlı olarak oluşan bir omurga hastalığıdır. Pek çok nedeni olsada omurgada yaşın ilerlemesi ile beraber görülen dejenerasyon, bu hastalığın en sık nedenidir. Dejenerasyon ile beraber ligamentum flavumdaki protein oranı kollajen liflerinin lehine değişir. Ligamentum flavum hipertrofisine fibrozis eşlik eder. Fibrozis ile ilerleyen hastalıklarda kollajen tip 1,3,5,6,8 ekspresyonun arttığı gösterilmiştir. Çalışmamız ligamentum flavum fibrozisinde artan kollajen yapılarının olası miRNA ekspresyonu ile ilşkisini irdelemeyi amaçlamaktadır. Literatürde diğer organ sistemlerinde yapılan çalışmalarda kollajen ekspresyonlarının düzenlenmesinde miRNA29B, miRNA143, miRNA221, miRNA27B, ADAMTS2, TNXB, SLC39A1 gibi birçok mikro RNA ve yapısal düzenleyici proteinler ile ilişkili gösterilmiştir. Çalışmamız DLDK hastalarındaki ligamentum flavum stenozunun fizyopatolojisini moleküler olarak aydınlatmayı amaçlamaktadır. Ligamentum flavum fibrozisi ile ilişkili kollajen, mikro RNA'ları ve kollajen düzenleyici proteinleri saptayarak hastalığın tanı ve tedavisine katkı sağlayacak terapötik hedef bulmayı amaçlamaktadır.

Yöntem: Araştırmamızda Trakya Üniversitesi Tıp Fakültesi Beyin ve Sinir Cerrahisi Kliniğinde DLDK ve lomber disk hernisi (LDH) nedeniyle spinal dekompresyon cerrahisi yapılmış hastaların eksize edilmiş olan hipertrofiye ligamentum flavumları kullanıldı. 20 adet DLDK ve 12 adet LDH olmak üzere toplam 32 hasta üzerinden çalışma sürdürülmüştür. Histolojik olarak fibrozisin varlığı alınan dokularda gösterildi. Polimeraz zincir reaksyonu (PCR) ile kollajen ve miRNA'ların ekspresyonu gösterildi. Western blot yöntemiylede kollajen ekspresyonları tekrar teyit edildi. Elde edilen veriler SPSS (Statistical Package for Social Sciences) for Windows 22.0 programı kullanılarak analiz edilmiştir.

Bulgular: Çalışmamızda PCR sonuçlarımız göstermiştirki dejeneretif lomber dar kanal hastalarının flavumunda ; miR-29B, miR-143, ADAMTS2, kollajen 6A1, kollajen 3A1, kollajen 1A1 ve kollajen 1A2 ekspresyonları kontrol grubuna kıyasla istatistiksel olarak anlamlı şekilde artmaktadır. Çalışmamızda bakılan lomber dar kanal ve lomber disk hernisi ligamentum flavumundaki kollajen 1, 3, 6A1, 8A1' in western blot analizinde istatiksel olarak anlamlı bir şekilde lomber dar kanal hastalarında kontrol grubuna kıyasla arttığı bulunmuştur.

miRNA ekspresyonları

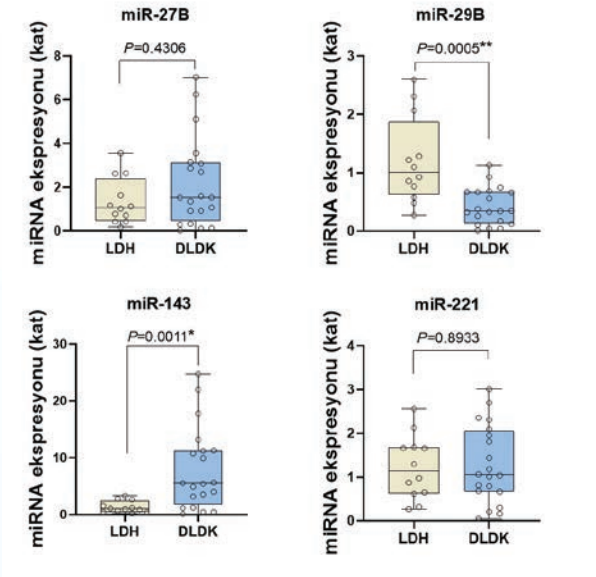

Hipertrofiye Ligamentum flavum ve kontrol grubu miRNA ekspresyonları

kollajen western blot

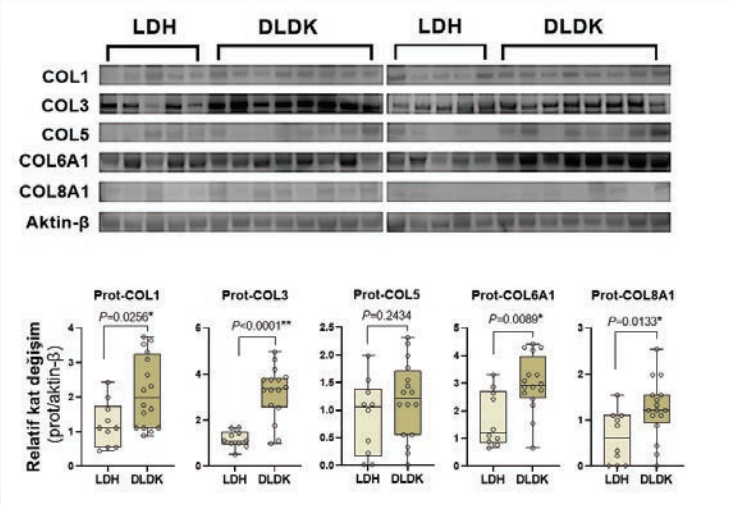

kollajen ekspresyonu western blot analizi

Tartışma: Çalışmamız literatürde daha önce değinilmemiş olan hipertrofiye LF'da miRNA29B ve miRNA143'ün ekspresyonlarının arttığını gösterdi. Yapılan Pearson korelasyonu miR143 ile miR27B, miR221 ve miR27B nin yüksek pozitif korelasyon gösterdiğini; miR 221 ile miR29B ve 143 ün korelasyon gösterdiğini ve kollajen 8A1 ile miR29B'nin çok yüksek korelasyon gösterdiğini bu nedenle bakılan miRNA'lar ile kollajen ekspresyonları arasında ilişki olabileceğini düşündürdü.

Sonuç: Sonuçlar bize dejenerasyon altında ilerleyen LF hipertrofisinin moleküler mekanizmasında miR143, miR29B, ADAMTS2, kollajen 1A ve 1A2, kollajen 3A1 ve kollajen6A1'in etkin bir şekilde yer aldığını gösterdi. Bu sonuçlar hastalığın tanı ve tedavisine yönelik yeni bir moleküler hedefler belirlenebileceğini ifade edebilir, konu üzerine yeni çalışmaların geliştiribileceğine dair umut vaat etmektedir.

S - 023

DENEYSEL TRAVMA TEST CİHAZI

Cüneyt Temiz[1], Gökhan Eyice[2], Ahmet Sancar Topal[1], Enver Atik[2], Mehmet Eminoğlu[1]

[1]Manisa Celal Bayar Üniversitesi tıp Fakültesi Nöroşirürji AD
[2]Manisa Celal Bayar Üniversitesi Mühendislik Fakültesi Makina Mühendisliği AD

Amaç: Modern dünyada, ne yazık ki artan toplumsal hareketlilik ile birlikte travma, önemli bir halk sağlığı sorunu haline gelmiştir. Çeşitli organ ve dokularda değişik güç,yön ve genlik-süre parametrelerini kullanarak deneysel travma oluşturmak, hem travmanın doku ve organlarda yarattığı yıkımı anlamak ve hem de olası tedavi biçimlerini belirlemek açısından önemlidir. Günümüze dek kullanılan ağırlık düşürme, klip uygulaması ve kaba pnömatik -mekanik kompresyon modellerinde hem gerçek travma modellenememekte ve hem de süre, değişen güç ve vektör , tekrarlama gibi ayarlanabilir ve gerçek travmayı simüle edebilecek parametrelerin belirlenmesi mümkün olmamakta idi. Bu çalışmada sunulan cihaz ve yöntem ile tüm bu zorlukları aşmak ve istenen tüm organ ve dokularda travmayı tüm parametreleri ile oluşturmak amaçlanmıştır.

Yöntem: Geliştirilen travma cihazı temel olarak step motor- yazılım kontrollü, değişik travma uç aparatı uygulaması yapabilen, uygulanan gücün-yönün ve süre-genliğinin kontrol edilebildiği bir sistemdir. Sistemin temel tasarımı 3D CAD/CAM yazılımı ve Solid works yazılımı kullanılarak yapılmış , sanal ortamda çalışan tıpatıp modellemesinin mekanik ve elektronik bileşenleri ve parametre kontrolleri Komsol sonlu elemanlar analiz programı ile uygulanmış ve daha sonra gerçek prototip modelleme yapılarak hem mekanik ve hem de doku örneğinde karşılaştırmalı histopatolojik analizleri uygulanmıştır. Doku testleri taze fare kadavrası T10-11 düzeyinde omurilik klip kompresyon modeli ile karşılaştırılmış ve istatistiksel olarak 0,05 değeri kırılma değeri olarak kullanılmıştır. Daha sonra cihazın teknik dosyası hazırlanarak Türk Standartları Enstitüsüne uluslararası incelemeli patent başvurusunda bulunulmuştur.

Bulgular: Hem mekanik testler ve hem de doku test sonuçlarına göre geliştirdiğimiz cihazın hem doku hassasiyeti, hem süre ve genlik hassasiyeti, hem de kuvvet vektörü uygulanma çeşitliliği ve travmanın tekrarlanabilmesi parametreleri açısından klip kompresyon modeline göre anlamlı derecede farklı olduğu saptanmıştır. Patent başvuru dosyası da kabul ve tescil edilerek, uluslararası incelemeli patent almaya hak kazanılmıştır.

Tartışma: Kanaatimizce, geliştirilen bu cihaz, tüm vücut dokularında travmanın tüm parametreleri ile simüle edilebilmesi açısından yeni bir anlayış yaratacaktır ve uluslararası uygulamalı patent hakkı kazanılmış olması da, cihazın dünyada ilk örneği olduğunu kanıtlamaktadır.

Sonuç: Sadece nöral dokuda değil, ve fakat tüm dokularda ,travmanın tam olarak simüle edilebilmesini sağlayan travma cihazı, travma konusundaki bilgilere büyük katkı sağlayacaktır.

S - 024

LOMBER ELASTİK ROD- UZUN SÜRELİ KLİNİK SONUÇLAR

Cüneyt Temiz[1], Mehmet Eminoğlu[1], Arsal Acarbaş[2], Ömer Emre Yağlı[3], Burak Tülü[4]

[1]Manisa Celal Bayar Üniversitesi Tıp Fakültesi Nöroşirürji AD
[2]Muğla Sıtkı Koçman Üniversitesi Tıp Fakültesi Nöroşirürji AD
[3]Manisa Grandmedical Hastanesi
[4]Metrosan A.Ş. Manisa

Amaç: Dejeneratif omurga patolojilerinde kullanılan füzyon-rijid stabilizasyonunun , implant kırılması,malpozisyonu,komşu segment dejenerasyonunun hızlanması gibi komplikasyonları bilinmektedir. Bu komplikasyonlar, çoğunlukla rijit enstrüman sisteminin kemik-disk dokusu elastik modulusundan çok daha düşük bir modulusa sahip olmasından kaynaklanır.Bu çalışmada asıl amaç,lomber dejeneratif spinal patolojilerin tedavisinde, son dönemde artan elastik rod ile stabilizasyon (diğer dinamik sistemlere ek olarak aksiyal esneme de sağlamaktadır) yönteminin uzun dönem kontrol sonuçlarını paylaşmaktır.

Yöntem: Çalışmamızda lomber dejeneratif disk hastalığı olan ve dekompresyon-enstrümantasyon uygulanan hastalar incelenmiştir.Lomber tek düzeyde dejeneratif patolojisi olan ve rijid stabilizasyon uygulanan grup ile (Grup 1, N:15) ile elastik rod ile dinamik stabilizasyon uygulanan grup (Grup2, N:14) karşılaştırılmıştır. Temel endikasyon;tek düzey lomber spinal stenoz ve disfonksiyone segmental hareket ve/veya derece 1-2 listezis olmasıdır.Disk yüksekliğinin komşu disk yüksekliğine oranla %40 dan fazla azaldığı ve spontan rijid kemik füzyon gelişmiş hastalar çalışma dışı bırakılmıştır.Ortalama izlem süresi 2,1 yıl olup, bir yıldan daha düşük takip bulunmamaktadır.Gruplar; nörolojik defisitin düzelmesi, yürüme mesafesinin artması ve VAS ağrı skoru kullanılarak klinik olarak değerlendirilirken, dinamik lomber grafiler ve manyetik rezonans görüntüleme ile, segmentin hareket aralığında değişim,disk intansitesi üzerinden dejenerasyon-rejenerasyon ile komşu segment dejenerasyonu değerlendirilmiştir.Cerrahi komplikasyonlar ile,enstrüman kırılması,malpozisyonu gibi teknik komplikasyonlar da ayrıca değerlendirilmiştir.

Bulgular: Buna göre;cerrahi komplikasyonlar açısından gruplar arasında fark bulunmamakta olup,grup 1 de sıyrılma,rod kırılması gibi nedenlerle 2 hastada komplikasyon gelişmiş,grup 2 de herhangi bir komplikasyon görülmemiştir.İstatistiksel anlamlı fark bulunmaktadır. Klinik değerlendirme kriterleri açısından,gruplar arasında fark bulunmamaktadır.Grup 1 de segmentin hareket oranı 13 hastada tamamen kaybolmuş olup, grup 2 de ise ortalama hareket aralığında bir hastada azalma saptanmıştır. İstatistiksel anlamlı fark bulunmaktadır. Disk rejenerasyon değerlendirmelerinde ise; grup 1 de 13 hastada dejenerasyonun artışı görülürken,grup 2 de bir hastada gerçekleşmiştir.Anlamlı fark bulunmaktadır.İlginç olan ise grup 2 de bir hastanın disk intansite değişimlerinin tamamen normal değerlere dönmesidir.Grup 1 de 2 hastada komşu segment dejenerasyonunda artış görülürken,grup 2de hiçbir hastada gözlenmemiştir fakat istatistiksel anlamlı fark bulunmamaktadır.

Tartışma: Dejeneratif spinal patolojilerde dinamik stabilizasyongiderek artan bir öneme ve değere sahip olmaktadır. Bu çalışmada, aksiyal olarak esneme yeneteği de olduğu için, kanaatimizce fizyolojik hareketi en yüksek düzeyde taklit eden elastik rod sisteminin , uzun süreli izlemde,daha iyi performans gösterdiği görülmektedir. İlginç olan nokta ise; diğer dinamik sistemlerde genellikle disk rejenerasyonu gözlenmezken, bu sistemde ise küçük oranda da olsa bunun gözlenmesidir. Bu değişim,olasılıkla,aksiyal yüklenme ve disk aralığı basıncının siklik değişimleri nedeniyle diffüzyon ile olan ve temel olarak basınç farkına dayanan beslenmesini arttırmasından kaynaklanmaktadır.

Sonuç: Sonuç olarak, elastik rod sistei ile yapılan stabilizasyonda, rijid füzyon grubuna göre pek çok parametrede anlamlı olumlu fark bulunmuştur.

S - 025

ATEŞLİ SİLAH YARALANMALARI

Gültekin BAŞ[1], Gizem Kiper[1], Zühtü ÖZBEK[1]

[1]Eskişehir Osmangazi Üniversitesi

Amaç: Günümüzde sivil toplumda artan lisanslı ya da lisanssız bireysel silahlanma ile beraber ateşli silah yaralanmasına bağlı spinal yaralanmalar günümüzde spinal yaralanmaların üçüncü en sık nedenini oluşturmaktadır. Güncel literatüre ışık tutmak ve bir hastanın hayati derecede önemli fonksiyon bozukluklarına yol açabilecek anatomik yapılarına denk gelen mermi çekirdeği hakkında bilgi vermeyi amaçladık.

Yöntem: 29 yaşında erkek hasta ateşli silah yaralanması sonrası dış merkezden hastanemize 3. basamak yoğun bakım ihtiyacı nedeniyle yönlendirilmiş. Hastanın acil serviste yapılan fizik muayenesinde sağ mandibula ramusu hizasında kurşun giriş deliği olabilecek yaklaşık 0.5cm'lik yarası mevcuttu. Hastanın nörolojik muayenesinde glaskow koma skoru 15 ve nörolojik defisiti yoktu.

Bulgular: Hastanın yapılan bilgisayarlı tomografi (BT) incelemesinde sağ mandibula ramusta parçalı fragmantasyona yol açıp parafaringeal – karotis boşluk ve prevertebral alanı geçip servikal 1. vertebra (C1) ile klivus arasında yerleşmiş metalik yabanı cisim izlendi (Resim 1) . BT incelemesi üzerine vasküler patolojiler açısından hastaya BT anjiografi çalışıldı. BT anjıografi incelemesinde ise sağ İKA'da kresentrik tromboz olduğu kavernöz İKA'da posterıyor ve anteriyor komunikan arterler aracılığıyla dolum olduğu izlendi (Resim 2). C1 ve klivusta fraktür hattı izlenmedi. Bu bölge stabil kabul edildi ve nörolojik defisiti de bulunmadığı için cerrahi müdahale planlanmadı.

Klival shotgun

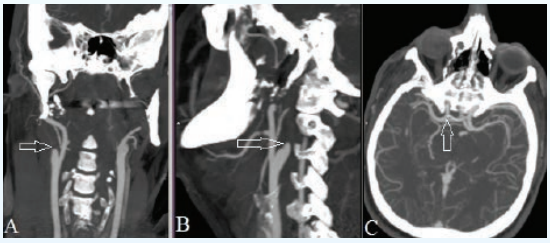

IKA hasarı

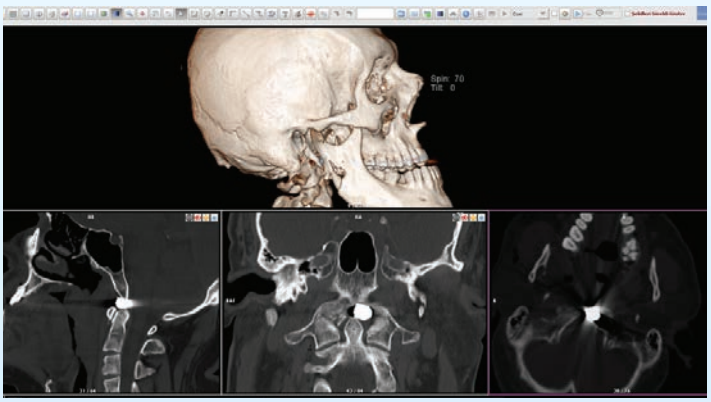

Shotgun

Tartışma: Ateşli silah yaralanmları günümüzde nöroşirürji pratiğinde kraniyal ve spinal yaralanmalar açısından nadir karşılaştığımız problemler arasındadır. Sivil ateşli silahlar yüksek hızlara ulaşamamakla kalmayıp ciddi balistik güce sahip olmadıklarından askeri tipte kullanılan uzun namlulu veya güçlü balistik güce sahip çok sayıda kişiyi hedef alan silahlara göre görece daha az etkilidir. Ateşli silah yaralanmasında vücuttaki zarar kanama, zarar gören kemik yapılar, enfeksiyon gibi durumlarla oluşabilir ve merminin hızı, vücutta izlediği yol merminin hızı ve tipine bağlı değişiklik gösterir.

Sonuç: Sivil ateşli silah yaralanmalarını askeri tiplere göre daha az riskli hale getirmekle beraber vücutta hayatı tehdit edebilecek organ ve yapıların zarar görme ihtimali bireysel silahlanmadaki artışın da etkisiyle günlük pratiğimizde daha fazla karşılaşmamıza sebep olmaktadır. Klivus düzeyinde mermi mevcut olan literatürde yayınlar mevcut olmakla beraber İKA trombozu ile beraberlik gösteren yayın yoktur.

S - 026

POSTERİOR VERTEBRAL KOLON REZEKSİYONU

Özgür Akşan[1], Nail Özdemir[1]

[1]beyinvesinir, İzmir

Amaç: Amacımız, çeşitli etiyolojilere bağlı deformiteli posterior vertebral kolon rezeksiyonunun (PVKR) uzun dönem sonuçlarını deneyimlerimizi sunmak, komplikasyonları tartışmak ve değerlendirmektir.

Yöntem: 2012-2016 yılları arasında PVKR uygulanan 12 hastayı retrospektif olarak inceledik. 6 hastada travma sonrası deformite, 2 hastada rijit kifotik deformite, 2 hastada metastaz, 1 hastada Pott hastalığı ve 1 hastada osteoporotik kırık. Cerrahi özellikleri, komplikasyonları ve revizyon prosedürlerinin gerekliliğini inceledik.

Bulgular: Ortalama takip süresi 6 yıl 7 aydı. Ortalama ameliyat süresi 316 dakika idi. Tahmini kan kaybı 1.492 mL idi. Hemopnömotoraks, hematom, dural yırtık, damar yaralanması, yara sorunu, enfeksiyon ve deformitenin tekrarlaması nedeniyle hiçbir hastada revizyon cerrahisi gerekmemiştir. Cerrahi işleme bağlı ek nörolojik defisit görmedik. Bir hastada radyolojik psödoartroz gelişti ve tekrar ameliyat edilmedi. Bir hastada çubuk kırılması oldu ve bu hasta tekrar ameliyat edildi. Bir hastada araknoiditis ossifikans gelişti ve tekrar ameliyat edildi.

Tartışma: PVKR günlük klinik uygulamada etkili ve güvenli bir cerrahi tekniktir. PVCR, şiddetli omurga deformitesi için kullanılan diğer birçok osteotomiden üstündür. Birçok farklı hastalık grubunda kısa ve orta vadeli sonuçlar açısından faydalı olduğu gösterilmiştir. Bununla birlikte, omurilik yaralanması dahil olmak üzere büyük komplikasyon riski vardır.

Sonuç: PVKR kan kaybı ve komplikasyon riski yüksek olmasına rağmen etkili bir cerrahidir. Ameliyata bağlı komplikasyonları önlemek için cerrahi deneyim çok önemlidir.

S - 027

POSTOPERATİF VE TRAVMATİK PSÖDOMENİNGOSELLERDE KLİNİK TECRÜBEMİZ

Zeki BOĞA[1], Tolga AKBIYIK[1], Kemal Şüheda ÖZKAVAKLI[1]

[1]Adana Şehir Hastanesi

Amaç: Psödomingosel; bir dural açıklıktan ekstravaze olan beyin omurilik sıvısının (BOS) subaraknoid aralıkla bağlantılı bir şekilde ekstradural birikimidir. Etiyoloji; travmatik, konjenital veya iyatrojenik olabilir. Literatürde genellikle lomber bölgede gelişen psödomeningosellerden söz edilmiş olup, servikal ve torakal bölge için yeteri kadar çalışma olmadığını düşünüyoruz.Kliniğimizde 2000 ve 2022 yılları arasında takip ve tedavi edilen 17 psödomeningesel vakasından edindiğimiz klinik takip ve cerrahi tecrübemizi meslektaşlarımızla paylaşmayı amaçladık .

Yöntem: Kliniğimizde 2000-2022 yılları arasında takip ve tedavi edilen psödomeningosel hastaları retrospektif olarak incelendi. Psödomeningoseli olan 17 olgu (2 olgu ilerleyici nörodefisitle seyreden small , 9 olgu large , 6 olgu ise gaint tı) çalışmaya alındı. Hastaların yaş-demografik verileri yanında etyolojik sebep, takip ve tedavi süresi, tam tedaviye ulaşılma süresi, cerrahi öncesinde uygulanan invaziv ve non invaziv tedavi yöntemleri ele alındı.

Bulgular: 10 erkek 7 kadın hastanın dahil edildiği çalışmanın ortlama yaşı 45 olarak saptandı. 12 hastada opere lomber cerrahi geçiren olgu , 5 olgu sevikal cerrahi uygulanan hasta(4 ü anterior 1 i posterior cerrahi yapılmış) Hastalar preop medikasyon, cerrahi ve postop medikasyon ile takip edildi.Medikal tedaviden fayda görmeyen hastalara cerrahi yapıldı.Cerrahide psödomeningosel kesesi boşaltıldı. Gelişen psödokapsül olabildiğince eksize edildi, dura defektİ tespit edilebilinen hastalarda primer dura onarımı yapıldı, loja yağ ve fasia grefti serildi, üzerine doku yapıştırıcısı sıkıldıktan sonra dokular kapatıldı. Hastalara postop dönemde pozisyon verildi. İntraabdominal basıncın yükselmesini önlemek amacıyla laksatif grubu preparatlar başlandı.Serimizdeki 17 psödomeningosel hastamız da şifa ile taburcu edildi.Postoperatif kontrole çağrılan hastalarda 1. aydaki mr görüntülerinde rekürrens görülmedi.

Tartışma: Psödomeningoselli hastaların takibinde noninvaziv ve invaziv yöntemler ile bir sonuca ulaşılamamış olup cerrahiye alınmış ve postoperatif medikal tedavi ile takiplerinde iyi sonuçlar alınmıştır.

Sonuç: Psödomeningosel kesesi olan hastalar medikal tedavi ve diğer invaziv yöntemlerden fayda görmeyen 17 hastaya cerrahi uygulandı. Cerrahi ve postop takip sonrasında hastaların tamamında kür sağlandı. Psödomeningoseli olan hastalarda premedikasyonu saglandıktan sonra en kısa sürede cerrahi olarak kesenin eksize edilmesi, sonrasında postoperatif laksatif ve asetazolamid tedavi protokolünün uygulanması ile kısa sürede iyi sonuçlar alınacağını düşünmekteyiz.

Vaka 1

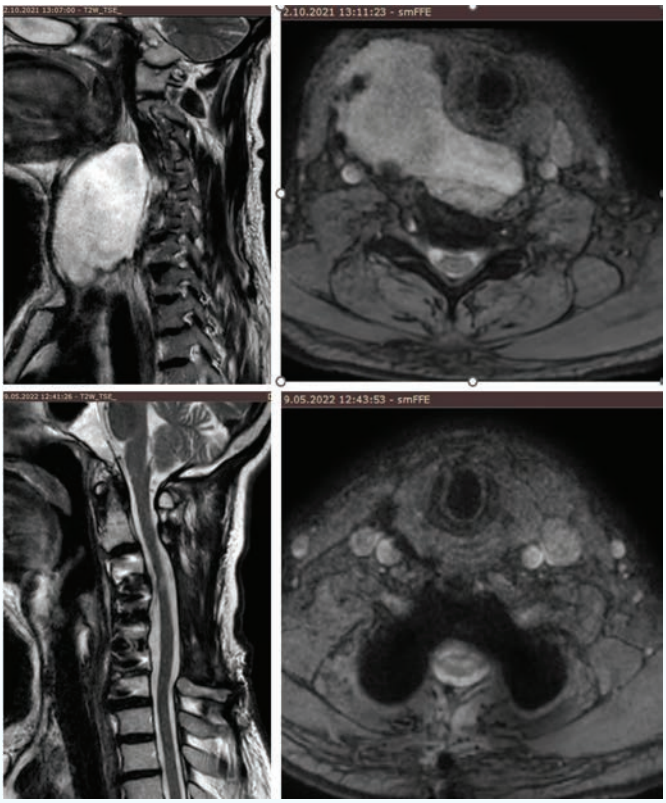

Forestier sendromu nedeniyle opere edilen postop psödomeningosel gelişen hastanın preoperatif ve postoperatif mr görüntüleri

Vaka 2

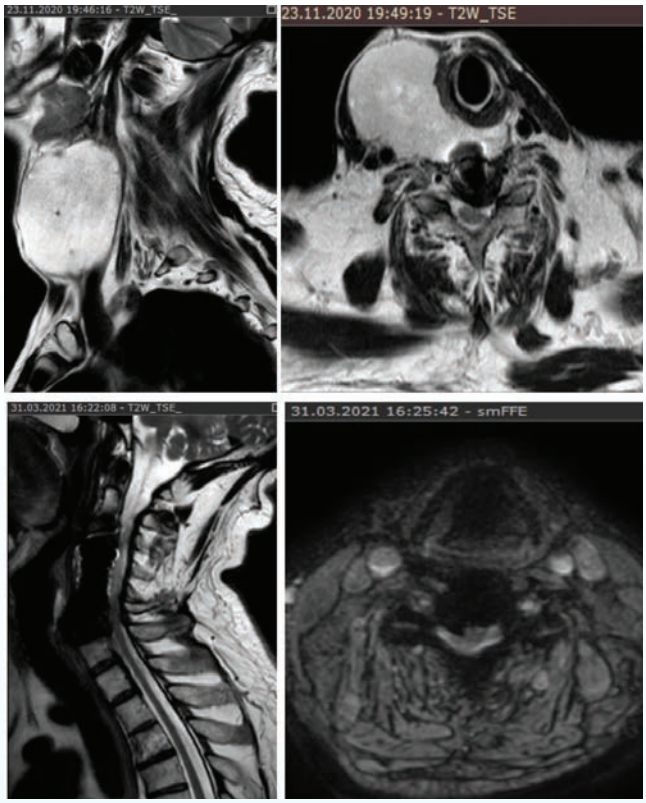

OPLL nedeniyle korpektomi yapılan ve sonrasında psödomeningosel gelişen hastanın preoperatif ve postoperatif mr görüntüleri

S - 028

DİNAMİK (HELOZON) ROD VE TLIF KULLANIMININ DEJENERATİF LOMBER OMURGADA RADYOLOJİK VE KLİNİK SONUÇLARI

Melihcan SAVAŞCI[1], İbrahim Taha ALBAS[1], Gürkan BERİKOL[2], Uzay ERDOĞAN[1], Ali Ender OFLUOĞLU[3]

[1]Bakırköy Prof. Dr. Mazhar Osman Ruh Sağlığı ve Sinir Hastalıkları Eğitim ve Araştırma Hastanesi Beyin ve Sinir Cerrahisi Kliniği, Bakırköy, İstanbul, Türkiye
[2]Taksim Eğitim ve Araştırma Hastanesi Beyin ve Sinir Cerrahisi Kliniği, Beyoğlu, İstanbul, Türkiye
[3]Spine Center, Bakırköy, İstanbul, Türkiye

Amaç: Lomber dejeneratif omurgada disk hernisi , dar kanal ve grade 1 spondilolistezis gibi patolojiler görülmektedir.Bupatolojilerin tedavisinde lomber pediküler vida ile rijit ve dinamik sistemlerkullanılabilmektedir. Ayrıca füzyon hedeflenerek PLIF (Posterior Lomber İnterbodyFüzyon) , TLIF (Transforaminal Lomber İnterbody Füzyon) gibi teknikler kullanılabilmektedir.Biz buçalışmada dinamik (Helozon) sistem ve TLIF beraber kullanarak hibrit bir sistem geliştirmeyiamaçladık.

Yöntem: Lomber dejeneratif omurgada disk hernisi,dar kanal ve grade 1 listezis patolojilerini tedavi etmek içinlomber pediküler vidalama ile dinamik (helozon) rod sistemi ve TLIF beraber kullanılarak lomberstabilizasyonu sağladık.Hastaları 1 yıllık takiplerinde reoperasyon gerektiren sorunlar , radyoloji ve VASağrı skalasına göre karşılaştırdık.Ocak 2020 ve Temmuz 2021 tarihleri arasında lomber pediküler vidalama ,Dinamik(Helozon) rod veTLIF stabilizasyon sistemi beraber uygulanmış hastalar çalışmaya dahil edildi.

Bulgular: Lomber pediküler enstrümantasyon ile dinamik(Helozon) ve TLIF stabilizasyon sistemi uygulananhastalar komşu segment hastalığı,Vas ağrı skalası ve psödoartroz açısından 1 yıl takip edildi ve verilerözetlendi.Dinamik (Helozon) sistem ve TLIF beraber uyguladığımız lomber stabilizasyon hastalarından 18 hastaçalışmaya dahil edildi. 18 hastanın tamamına TLIF uygulandı. Hastaların yaşı ortalama 62'di ve %66'sıkadındı. Hastaların hiçbirine revizyon cerrahisi uygulanmadı.Hastaların psödoartroz komşu segmenthastalığı oranı %0'dı.Hastaların preop Vas ağrı skalası ortalama bel ve bacak için 8'di.Postop Vas ağrıskalasına göre bel 3 bacak 1'di.

Tartışma: Lomber stabilizasyon operasyonu sonrası bazı hastalarda komşu mesafe hastalığı, enstrümantasyon yetmezliği ve psödoartroz gelişimi görülür. Helozon rod sistemi ile bu oranları en aza indirmeyi amaçladık. Peek roda göre daha sağlam bir yapıya sağlam olan helozon rod kullanılarak psödoartrozoranını düşürmek ve dinamik bir sistem olduğu için yine komşu segmnet hastalığını da en azaindirmek mümkündür. AyrıcaTLIF ile anterior füzyon sağlayarak hibrid bir sistem oluşturmaktayız.

Sonuç: Hasta sayımızı artırarak hastaların daha uzun takip verileri ile helozon rod sisteminin başarı çizgisinikoruyacağını düşünmekteyiz.

Örn Operasyon

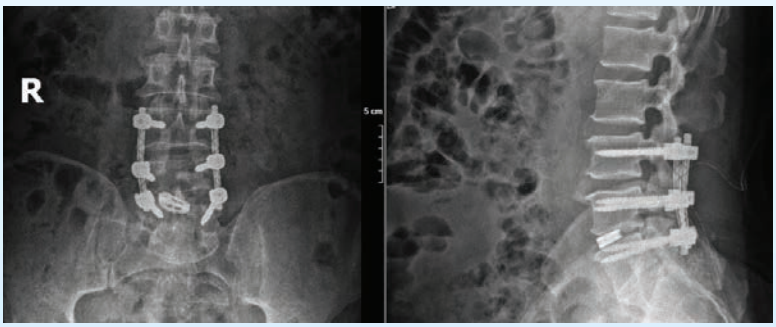

Örnek hasta post-op Grafi

S - 029

ERİŞKİN OMURGA DEFORMİTELERİNDE BAŞARISIZ LUMBOSAKRAL FİKSASYON; ETYOLOJİ VE REVİZYON CERRAHİSİ STRATEJİLERİ

İlker Deniz CİNGÖZ[1], İsmail KAYA[1]

[1]Uşak Üniversitesi Tıp Fakültesi, Beyin ve Sinir Cerrahisi Ana Bilim Dalı, Uşak, Türkiye

Amaç: Uzun bir spinal deformite füzyonunu sakruma uzatırken, lumbosakral bileşke implant sorunları ve psödoartroz için ortak bir bölgedir.Bu çalışmanın amacı, erişkin spinal deformite hastalarında başarısız lumbosakral fiksasyonun etiyolojisini ve kurtarma stratejilerini değerlendirmekti.

Yöntem: 2021-2022 yılları arasında lumbosakral fiksasyon yetmezliği tanısı alan ve cerrahi tedavi edilen 18 hastanın (14 kadın/ 4 erkek; ortalama yaş, 56.2 yıl; dağılım, 34-76) klinik ve radyografik sonuçları gözden geçirildi. Hastalar postoperatif ortalama 8.4 ay takip edildi.

Bulgular: Çalışmaya dahil edilen 18 hastanın 16'sında iki sakral vida, bir hastada bir sakral vida vardı ve bir hastada da sakral vida yoktu. 18 hastanın tamamında L5 veya S1'deki vidalarda gevşeme/çekilme vardı. L5–S1 seviyesinde ön kolon desteği olmayan 14 intervertebral disk aralığının 5'nin çökmüş olduğu görüldü. 18 revizyon hastanın tamamına bikortikal sakral vida konulurken, 16 hastaya bilateral iliak kanat vidalarından oluşan sakral vidalara distal fiksasyon uygulandı. Hastaların tamamına L5-S1'de ön kolon desteği (TLIF cage) konuldu. Peroperatif ve postoperatif hiçbir hastada anlamlı bir komplikasyon olmadı. 18 revizyon hastasının 16'sının takibinde rijit füzyon elde edildi. Bunun yanında 2 hastanın takibinde; rot kırılması ve L5-S1 seviyesinde vida gevşemesi olduğu saptandı.

Tartışma: Omurga deformitesinin tedavisinde sakruma uzun füzyonlar ile, tek başına bilateral S1 vidaların kullanımı vida gevşemesine/çekilmesine ve/veya L5–S1 cage/greft çökmesine neden olabilir. L5–S1'de bilateral iliak vidalar ve bir ön kolon desteği cage/greft eklemek S1 vidalarını koruyacaktır, ancak yine de lumbosakral psödoartroz nedeniyle L5–S1 rot kırılmasına/yer değiştirmesine izin verebilir.

Sonuç: Uzun segment omurga deformitesi hastalarındaki revizyon cerrahisi sorunları üzerinde daha çok çalışılması gereken tartışmalı bir konudur.

S - 030

PEDİATRİK YAŞ GRUBUNDA AĞIR OMURGA DEFORMİTESİ OLAN OLGULARDA HALO-GRAVİTY TRAKSİYON UYGULAMASI SONUÇLARI

Ercan Bal[1], Yusuf Küçük[1], Burak Bahadır[3], Şemsi Mustafa Aksoy[4], Ömer faruk Türkoğlu[3]

[1]Ankara Yıldırım Beyazıt Üniversitesi, Beyin ve Sinir Cerrahisi Ana Bilim Dalı, Ankara, Türkiye
[2]Ankara Şehir Hastanesi, Beyin ve Sinir Cerrahisi Ana Bilim Dalı, Ankara, Türkiye
[3]Sağlık Bilimleri Üniversitesi, Ankara Şehir Hastanesi, Beyin ve Sinir Cerrahisi Ana Bilim Dalı, Ankara, Türkiye
[4]Ankara Yıldırım Beyazıt Üniversitesi, Anestezi ve Reanimasyon Ana Bilim Dalı, Ankara Türkiye

Amaç: Bu çalışmada ağır kifoz ve skolyozu olan pediatrik olgularda preoperatif halo-gravity traksiyon tedavisinin etkinliği değerlendirilmiştir.

Yöntem: Pediatrik populasyonda olan ve cobb açısı >100° olan kifoz ve skolyoz olgularının preoperativ halo traksiyon(PHT) tedavisi uygulanmuştur. Traksiyonda hedef olarak vücut ağırlığının %50'sine ulaşmak veya en az major cobb açısının %50'sine ulaşmak olarak belirlenmiştir. Hastalarda hem traksiyon problemleri hem de cerrahi komplikasyonlar açısından incelenmiştir.

Figür 1

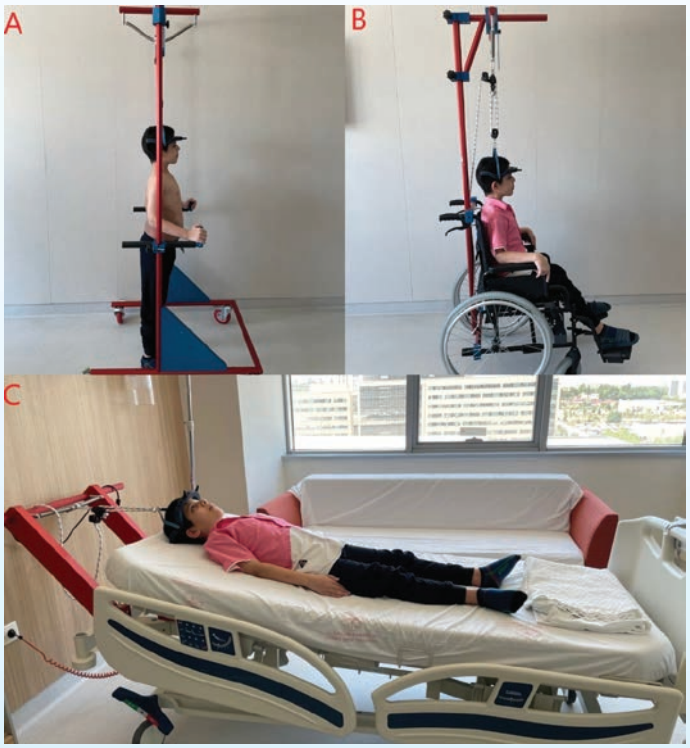

Halo-gravity traksiyon uygulaması(A: ayakta, B: oturarak, C: yatakta)

Bulgular: Yaşları 6 ile 17 arasında değişen koronal cobb açısı >100 derece olan hump>30 olan ve ağır kifozları

bulunan 7 hastaya (3 nöromuskuler skolyoz, 1 konjenital skolyoz, 1 idopatik skolyoz) normal vücut ağırlıklarının %50'sine ulaşana yada hedef cobb açısına ulaşana kadar halo gravity traksiyonda tutuldular. Bir hastada kranial vida gevşemesi nedeniyle traksiyonda revizyon yapılmıştır. Beş hastaya final cerrahisi uygulanmış, 2 hastaya ise halo gravity traksiyon sonrası manyetik büyüyen rod tedavisi uygulanmıştır. Tüm hastalarda Scwab tip 1 ve tip 2 osteotomiler yeterli olmuştur. Bir hastada final cerrahisinde nöromonitor yanıtlarında düşme olması nedeniyle ameliyat sonlandırılmış, ancak 2 hafta sonra başarılı şekilde opere edilmiştir.Tüm hastalarda hedeflenen cobb değerlerine ulaşılmıştır. Postoperatif komplikasyon olmamıştır. Pin enfeksiyonu ve cerrahi enfeksiyon görülmemiştir.

Figür 2

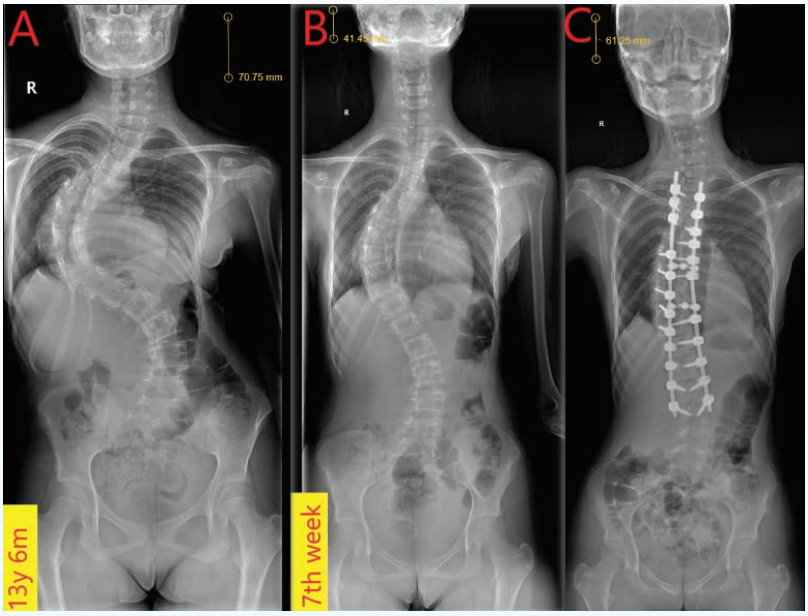

Preoperativ halo-gravity traksiyon uyguladığımız hastamızda trakisyon öncesi 124°olan cobb açısı(A), 7 haftalık gravity-traksiyon sonrası 61°'ye düşürülmüş(B), ve cerrahi sonrası 24°'ye düşürülerak(C) uygun omuz ve pelvik balans sağlanmıştır

Tartışma: Ağır kifoskolyoz olguları pediatrik popülasyonda büyümenin devam etmesi ve ve ağır osteotomiler gerektirmesi nedeniyle yüksek komplikasyon oranlarına açık ve güç vakalardır. Bu nedenle cerrahlar, cerrahiyi kolaylıştıracak düşük komplikasyon oranlı yöntemler arayışı içinde olmuştur. Serimizde sadece bir hastada pin revisyonu ihtiyacı olmuştur. Ayrıca major komplikasyon gelişmemiştir. Planlanan ve hedeflenen klinik ve radyolojik düzelmelere ulaşılmıştır. Hiçbir hastada Schwab tip 2 üstünde bir osteotomi ihtiyacı olmamıştır. Ayrıca PHT tedavisinde hastaların günlük haytalarına da devam etmesi nedeniyle hasta uyumunda sorun yaşanmamıştır.

Sonuç: Preoperativ halo gravity traksiyon uygulaması ağır kifoskolyoz olgularında düşük komplikasyon oranı ile agresif osteotomiler gerektirmeden cerrahi tedavide yarar sağlayabilir.

S - 031

SERVİKAL SPONDİLOPATİK MYELOPATİDE ANTERİOR VE POSTERİOR DEKOMPRESYONUN POSTOPERATİF DÖNEMDE KLİNİK KARŞILAŞTIRILMASI

Özden Erhan SOFUOĞLU[1], Dilek KARADAĞ[1], Yaser ÖZGÜNDÜZ[1]

[1]Bakırköy Prof. Dr. Mazhar Osman Ruh Sağlığı ve Sinir Hastalıkları E.A.H, Beyin ve Sinir Cerrahisi Kliniği, İstanbul, Türkiye

Amaç: Servikal spondilotik myelopati, defisit yaratabilme potansiyeli yüzünden dejeneratif omurga hastalıkları arasında özel bir öneme sahiptir. Semptomatik servikal spondilozis bulunan hastaların %5-10'unda myelopati gelişmektedir. Boyun ağrısı, servikal radikülopati, güçsüzlük en sık semptomları olarak bilinmektedir. Cerrahi yaklaşımlarda anterior ve posterior dekompresyon uygulanması açısından fikir ayrılıkları bulunmaktadır. Bu çalışmada, kliniğimizde 2010-2020 yılları arasında servikal spondilotik miyelopatiye sahip, anterior korpektomi veya posterior laminektomi/laminoplasti yapılan 42 hastanın en az 1 yıl postoperatif dönemdeki klinik bulguları incelenmiştir.

Yöntem: Çalışmamızda 2010-2020 seneleri arasında servikal spondilotik myelopati tanısıyla opere edilen 42 hasta retrospektif değerlendirildi. Preoperatif olarak hastanın semptomları, kas gücü muayenesi, inkontinans olup olmaması ve radyolojik görüntülemeleri değerlendirildi. Daha önce opere olmuş vakalar, travma vakaları, servikal kifotik deformite, spinal yerleşimli kitleler ve kombine anterior ve posterior yaklaşımın birlikte uygulandığı vakalar çalışmada dışlanmıştır. Hastaların 17'si kadın, 25'i erkek idi. 18 hastaya posterior total laminektomi , 24 hastaya anterior korpektomi ve (titanium mesh kafes, mini plak vida ile) füzyon uygulandı. Servikal aksın normal değerlendirilmesi nedeniyle simple laminektomi ya da laminoplasti yapıldı. Tüm hastaların preoperatif-postoperatif Neck Disability İndex (NDI) ve kas gücü değerlendirildi.

Bulgular: Anterior servikal korpektomi uygulanan hastaların %52'si ağrı, %44'ü güçsüzlük ve %4'ü inkontinans şikayeti ile başvurdu. En az 1, en fazla 3 seviye için korpektomi uygulandı. 1 hastada minor komplikasyon olarak BOS koleksiyonu gözlenmiş olup, lomber drenaj ile takip edilmiştir, sonrasında yara iyileşmesi tamamlanmıştır. 3 hastada postoperatif dönemde kas gücünde azalma saptanmıştır, bu hastaların biri postop 2. gün aspirasyon pnömonisi nedeniyle kaybedildi, diğer 2 hastanın kas gücünde kısmen iyileşme gözlendi. 3 hastaya erken dönemde enstrüman revizyonu yapıldı. Hastaların preoperatif ortalama NDI 30 iken, postoperatif 1. yıl takiplerinde 11'e geriledi. Ortalama ameliyat süresi 4 saat 15 dakikaydı. Laminektomi uygulanan hastaların ise %56'sı ağrı, %44'ü güçsüzlük ile başvurmuştur. En az 2, en fazla 4 seviye laminektomi yapılmıştır. 2 hastada postoperatif dönemde C5 palsi görüldü ancak 1. Yıl takipte 2 hastada da tam düzelme gözlendi. 1 hastanın postop dönemde ağrı şikayeti arttı. Preoperatif ortalama modifiye NDI 33 iken postoperatif 16'ya geriledi. Ortalama ameliyat süresi 3 saat 30 dakikaydı. 3 hastada servikal kifoz saptanmış, klinik şikayet olmaması üzerine konservatif yaklaşılmıştır.

Tartışma: Servikal laminektomi teknik olarak daha kolay ve morbiditesi daha düşük olmasına karşın korpektomi ile dekompresyon daha kolay sağlanmaktadır. Postoperatif iyileşmenin korpektomilerde daha iyi olduğu anlaşılmıştır. Laminektomi/laminoplasti postoperatif dönemde kifotik deformiteye daha fazla sebep olmaktadır.

Sonuç: Çalışmamızda her iki yöntemin de hastaların klinik değerlendirmesinde olumlu etkileri olmuştur. Daha büyük hasta gruplarında çalışmanın yapılması daha doğru sonuçlar verecektir.

S - 032

12 VAKADA HANGMAN KIRIĞININ CERRAHİ TEDAVİSİ

Özgür Akşan[1], Mehmet Seçer[2]

[1]Beyin ve Sinir, İzmir
[2]Alanya Alaaddin Keykubat Üniversitesi, Alanya

Amaç: Hangman kırığı, hiperekstansiyona eşlik eden başın eksenel yüklenmesi sonucu nöral arkın vertebral korpusa tutunduğu C2›de bir kırık ile C2›nin C3 üzerine anterior yer değiştirmesi ile karakterize bir durumdur.

Yöntem: Ocak 2015'ten Ocak 2022'ye kadar geriye dönük olarak, hangman kırığı ile ameliyat edilen 12 hasta analiz edildi. Bilgisayarlı tomografi bulgularından sonra lezyonlar hangman kırığı olarak kabul edildi. Klinik durum American Spinal Injury Association skalası ve görsel analog skalasına göre sınıflandırıldı. Tüm hastalara C2-3 posterior füzyon uygulandı. Tüm hastaların 6 ve 12 aylık takiplerinde kemik kaynaması, nihai yer değiştirme ve açılanmayı değerlendirmek için kullanılan servikal bilgisayarlı tomografi vardı.

Bulgular: Yaşları 22-82 (ortalama yaş 49) olan hastaların 5'i erkek, 7'si kadındı. Travma nedeni 4 hastada trafik kazası, 6 hastada yüksekten düşme ve 2 hastada banyoda kayma sonucu düşme idi. Tüm hastalar boyun ağrısından şikayetçiydi. Ekstremite paralizisi ve spastik tetraparezi kaybı olan 2 hasta dışında 10 hastada defisit yoktu. Levine-Edwards tipik hangman kırık sınıflamasına göre 7 hastada tip II, bir hastada tip III kırık vardı. Li Wang atipik hangman kırık sınıflamasına göre 4 tanesi Tip B idi.

Tartışma: Hangman kırıklarında cerrahinin tedavi yaklaşımına karar vermesi için kırık evrelemesi önemlidir. Bu kararların doğru verilebilmesi için iyileşmeyi sağlamak için instabilite değerlendirilmeli, subluksasyon ölçümü ve angulasyon derecesi yapılmalı, disk yapısı değerlendirilmelidir, kısacası iyi bir radyolojik değerlendirme yapılmalıdır. İyi radyolojik değerlendirme ve evreleme ile kırık tedavisi yaklaşımı daha başarılıdır. Hangman kırıklarının uygun tedavisi, cerrahın hasta sonuçlarını optimize etmesine katkıda bulunur.

Sonuç: Tedavide radyolojik değerlendirme ve sonrasındaki sınıflandırma çok önemlidir. Posterior C2-3 füzyonu çok etkili bir cerrahi yöntemdir.

S - 033

SKOLYOZ CERRAHİSİNDE ANTERİOR VERTEBRAL BODY TETHERİNG TEKNİĞİ

Ercan Bal[1], Mustafa Özkan[1], Mustafa Aksoy[3], Davut Kamacı[5], Yücel Akkaş[6], Burak Bahadır[4], Ömer Faruk Türkoğlu[2]

[1]Ankara Yıldırım Beyazıt Üniversitesi, Beyin ve Sinir Cerrahisi, Ankara, Türkiye
[2]Ankara Şehir Hastanesi, Beyin ve Sinir Cerrahisi Kliniği, Ankara, Türkiye
[3]Ankara Yıldırım Beyazıt Üniversitesi, Anestezi ve Reanimasyon Ana Bilim Dalı, Ankara, Türkiye
[4]Sağlık Bilimleri Üniversitesi, Ankara Şehir Hastanesi, Beyin ve Sinir Cerrahisi Ana Bilim Dalı, Ankara, Türkiye
[5]Ankara Şehir Hastanesi, Üroloji Kliniği, Ankara, Türkiye
[6]Ankara Şehir Hastanesi, Göğüs Cerrahisi Kliniği, Ankara, Türkiye

Amaç: Anterior vertebral body tethering(VBT), pediatrik hasta popülasyonunda büyümenin modülasyonunda hareket koruyucu bir yaklaşım olarak son yıllarda uygulamaları artmaktadır. Çalışamamızda VBT nin lomber bölgede kullanımları sunulmuştur

Yöntem: VBT, ankorların deformite içindeki her bir vertebra gövdesine yerleştirildiği ve bir ip ile bağlandığı anterior vertebral bağlamadır(Anterior vertebral tethering- AVT). Skolyoz eğrisinin konveks tarafına bir polietilen tereftalatden oluşan bir ip gerilir ve ilk planda kısmen skolyoz eğrisi düzeltilir. Sonraki süreçte konveks tarafa koyulan bu ip vasıtasıyla oluşan gerdirme, Hueter-Volkmann ilkesine göre farklı büyümeye izin veren konveks tarafta kompresyon sağlar. Adolesan omurgasında kalan intrinsik büyüme, deformitenin hasta büyüdükçe daha fazla düzelmesine neden olur. Bu çalışamad iki farklı olgu VBT'nin hem hibrid hemde lomber-torakolomber bölgede tekli uygulaması literatür eşliğinde sunulmuştur.

Bulgular: On bir yaşında, sanders 3, Risser 0, premenarş evrede olan ilk olgumuz 4 yıl önce untethering yapılmış ve major cobb açısı 52° (T10-L3) olan bayan hasta idi. Hasta lateral dekübüt pozisyonunda ameliyata alınarak T10-L3 VBT uygulaması yapılmıştır. İkinci olgumuz ise 12 yaşına Sanders 3, risser 0, premenarş primer yapısal cobb açısı 55°(T6-T12) ve sekonder yapısal cobb açısı 48° (L1-L4) olan Lenke 3B, King-Moe 2B olan bayan hasta idi. Bu olgumuz önce posterior T3-L1 posterior füzyon sonrasında aynı sseansta lateral dekübüt pozisyonda L1-L4 çift band VBT uygulaması yapılarak hibrid konstrüksiyon yapılmıştır. İki olguda da intraoperativ ve postoperatif dönemde kompliaksyon izlenmemiştir.

Tartışma: Füzyon cerrahisi, omurganın segmentleri boyunca hareketin kalıcı olarak kaldırılmasını içerir, bu da spinal hareketliliğin azalmasına neden olur ve hastayı artan enstrümantasyon komplikasyonları ve komşu segment hastalığı ve dejeneratif artrit riski altına sokar. VBT ile ilgili ilk vaka raporu Crawford ve Lenke tarafından 2010 yılında yapılmıştır. VBT felesefesi, daha küçük insizyonla, omurgada hareket esnekliğini koruyarak skolyozun tedavisi esasına dayanmaktadır. Bizim hastalarımızda VBT uygulaması lomber bölgede özellikle hareket koruyucu etkisi büyüme modülasyonuna etkisi nedeniyle uygulanmıştır. Çalışmalar ile, VBT cerrahisi sonrası intervertebral disk mesaflerinin ve fasetlerin dejenarasyona gitmeyerek sağlıklı bir şekilde fonksiyonunu sürdürdüğü, pulmoner fonksiyonlar açısından bir dezavantaj oluşturmadığı hareket esneklik ve işe dönüş açısından füzyon cerrahisine karşı bir çok avantaj taşıdığına dair bir çok literatür desteği bulunmaktadır. VBT cerrahisi için literatürde yaygın kabul edilen kriterler bulunmaktadır. Buna göre kemik yaşı, skolyoz açısı, skolyozun tipine göre uygunluğuna bakılmaktadır. Sol el bilek grafisinden bakılan kemik yaşı değerlendirilmesi olan Sanders derecesine göre 3-4-5 olan (bu takriben 10-14 yaş arasına denk gelmektedir), Skolyoz Cobb açısı 35-65° olan adolesan idiopatik skolyoz tanısı olan çocuklar için endikasyonu yaygın olarak literatürde kabul edilmektedir.

Sonuç: VBT cerrahisi lomber bölgede hareket koruyucu etkisi ve büyümenin modülasyonuna katkısıyla güvenle uygulanabilmektedir.

S - 034

ALT LOMBER BÖLGE AĞRISI OLAN HASTALARDA STEROİDLE FASET EKLEM BLOKAJI SONRASI MULTİFİDUS KASINDAKİ MORFOLOJİK DEĞİŞİKLİKLERİN DEĞERLENDİRİLMESİ

Serdar Onur AYDIN[1]

[1]Ümraniye Eğitim ve Araştırma Hastanesi

Amaç: Bu çalışmanın amacı, lomber Manyetik Rezonans (MR) görüntüleri kullanılarak faset blokajı öncesi ve sonrası ölçümler üzerinden multifidus kasında ölçülebilir bir fark olup olmadığını göstermek, bu MR görüntüleri üzerinde aksiyel kesitler incelenip kas yüzey alanı ölçülerek atrofik veya hipertrofik değişiklikleri ortaya koymaktır.

Yöntem: 2018 ve 2020 yılları arasında medial dal faset blokajı ile tedavi edilen 218 hasta arasından blokaj sonrası ilk 6 ay içerisinde yeni lomber MR görüntüleri olan hastalardan oluşturuldu. Analiz için mevcut olan tedavi öncesi ve sonrası lomber MR görüntüleri değerlendirildi. Öncelikli olarak, yağ dokusundan arındırılmış multifidus kasının kesit alanındaki değişime bakıldı.

Bulgular: Toplam 27 hasta çalışmaya dahil edildi. Ortalama yaşları 55.6 olup 13'ü kadın 14'ü erkekti. Multifidus kas kesit alanında veya gözlenen zigapofizyal eklemlerdeki bozulma oranlarında istatistiksel bir fark olmamasına rağmen hacimsel olarak azalma olduğu görüldü. Genel olarak, tedavi öncesi MR görüntüsünde ortalama multifidus kas alanı 6.2 cm2 idi. Blokaj yapılan seviyelerde tedavi sonrası MR görüntüsünde ortalama multifidus kas alanı 5,68 cm2 idi. Bu sonuçlar istatistiksel anlamlılığa ulaşamadı (t51.89, p5.06); bununla birlikte, RFN'den etkilenen bölgelerde kas boyutunda daha fazla azalmaya yönelik bir eğilim görüldü.

Tartışma: Lomber disk cerrahisi ve medial dal radyofrekans yöntemi ile nörolizis sonrası multifidus kasındaki morfolojik değişiklikleri ve bu değişiklikleri hastaların özellikle bel ve bacak ağrısı gibi faktörlerle ilişkilendiren bir çok çalışma yer almaktadır. Radyofrekans yöntemi ile yapılan lomber bölge nörolis işlemleri sonrası multifidus kasında atrofik değişiklikler olduğu bilinmektedir. radyofrekans yöntemine göre daha hızlı, kolay ve her yerde kullanılabilir bir yöntem olan steroid enjeksiyonu yoluyla faset eklem blokajının multifidus kasında tedavi sonrası istatistiksel bir fark olmamasına rağmen hacimsel olarak azalma olduğu çalışmamızla görülmektedir. Faset eklem medial dal blokajının multifidus kasının fonksiyonu, morfolojisi ve segmental anatomisi üzerindeki etkisi tam olarak bilinmemektedir.

Sonuç: Bu retrospektif çalışma, alt lomber bölge ağrısı olan hastalarda steroidle yapılan faset eklem medial dal blokajı tedavisi ile multifidus kasının morfolojisinde ölçülebilir değişiklikler olabileceğini ve mekanizması bilinmese de multifidus kasında atrofiye yol açabileceğini göstermektedir.

S - 035

RETROPULSE OLAN İNTERBODY FÜZYON MATERYALLERININ DEĞERLENDIRILMESI

İlker KİRAZ[1]

[1]Pamukkale Üniversitesi Tıp Fakültesi Beyin ve Sinir Cerrahisi Anabilim Dalı

Amaç: Dejeneratif lomber spinal hastalıklar nedeniyle interbody füzyon cerrahisi geçiren hastalarda görülen kafes retrupolsiyonlarının risk faktörlerinin değerlendirilmesi.

Yöntem: 2018 Ocak – 2021 Haziran tarihleri arasında Pamukkale üniversitesi Tıp Fakültesi Hastanesinde daha önce TLIF ve PLIF prosedürü geçirmiş ve revizyon cerrahisi yapılan hastalar retrospektif olarak tarandı. İlk operasyonlarını dış merkezde olmuş 10 hastada kanala doğru migrasyon (kafes retropulsiyonu) saptandı.Hastaların cerrahi öncesinde a-p ve lateral grafiler, BT ve MRG ile radyolojik incelemeleri yapıldı. Postoperatif olarak 2, 6, 12. ay kontrollerinde radyolojik görüntülemeler yapıldı. Klinik sonuçlar Vizüel Analog Skoru (VAS), Oswestry Disability Index (ODI) ile değerlendirildi.

Bulgular: Spinal kanala doğru kafes migrasyonu olan 8 hastanın 2'si erkek, 6'sı kadındı. Hastaların biri hariç hepsine bir önceki operasyonlarında posterior transpediküler vidalama uygulanmıştı. Hastalardan birinde uygulanan her iki TLIF'inde kanal içine doğru retropulse olduğu saptandı. Hastalardan birinde titanyum kafes, diğerlerinde ise PEEK kafesler kullanıldığı görüldü. Hastalardan ikisinde L3-4, dördünde L4-5, ikisinde L5-S1 seviyelerindeki kafeslerde retropulsiyon saptandı. Hastalardan birinde osteoporoz mevcuttu. Diğer hastalarda ek kemik hastalığı saptanmadı.

Tartışma: Spinal stenoz, spondilolistezis, dejeneratif diskopati gibi lomber dejeneratif olgularda dengeli bir dizilimin sağlanması, disk ve foraminal yüksekliğin restorasyonu, nöral dokunun dekompresyonunun sağlanması amacıyla interbody füzyon materyallerinden sıklıkla yararlanılmaktadır. Transforaminal lomber interbody füzyon (TLIF) ve posterior lomber interbody füzyon (PLIF) lomber spinal cerrahide sıklıkla kullandığımız interbody füzyon tekniklerdir. PLİF ilk defa 1945 yılında Cloward tarafından, alınan kemik greftlerin disk mesafesine yerleştirilmesi olarak tanımlanmıştır. Postoperatif dönemde yerleştirilen kemik greftlerin kollapsı ve yer değiştirmesi sonrasında görülen kök iritasyonu bulgularının olması, yüksek psödoartroz riski gibi nedenlerle tekniğin modifikasyon ihtiyacı doğmuştur. Daha sonra Stkowski ve Steffee bu tekniği pedikül vidaları ile kombine etmişlerdir. 1980'lerde titanyum kafeslerin kullanımının yaygınlaşmasıyla otogreftlerin kullanımına ait sorunlar azalmıştır. Günümüzde, postoperatif radyografilerde kemik füzyonunun yeterli bir şekilde değerlendirilmesine izin vermek için radyolusent olan karbon fiber polimerden yapılmış kafesler ve aynı zamanda radyolüsen ve titanyumdan daha az sert olan polietereterketon (PEEK) kafesler mevcuttur. Her geçen gün gelişen tekniklere rağmen kafeslerin komşu vertebraların içine veya komşu kanala doğru migrasyonu gibi komplikasyonlar görülebilmektedir. Kafes migrasyonu lomber lordoz kaybı, disk mesafesi ve foramen yüksekliğinde azalma, dural kese ve sinir köklerinde bası ve füzyon yetersiziliği ile sonuçlanabilir.

Retropulsiyon

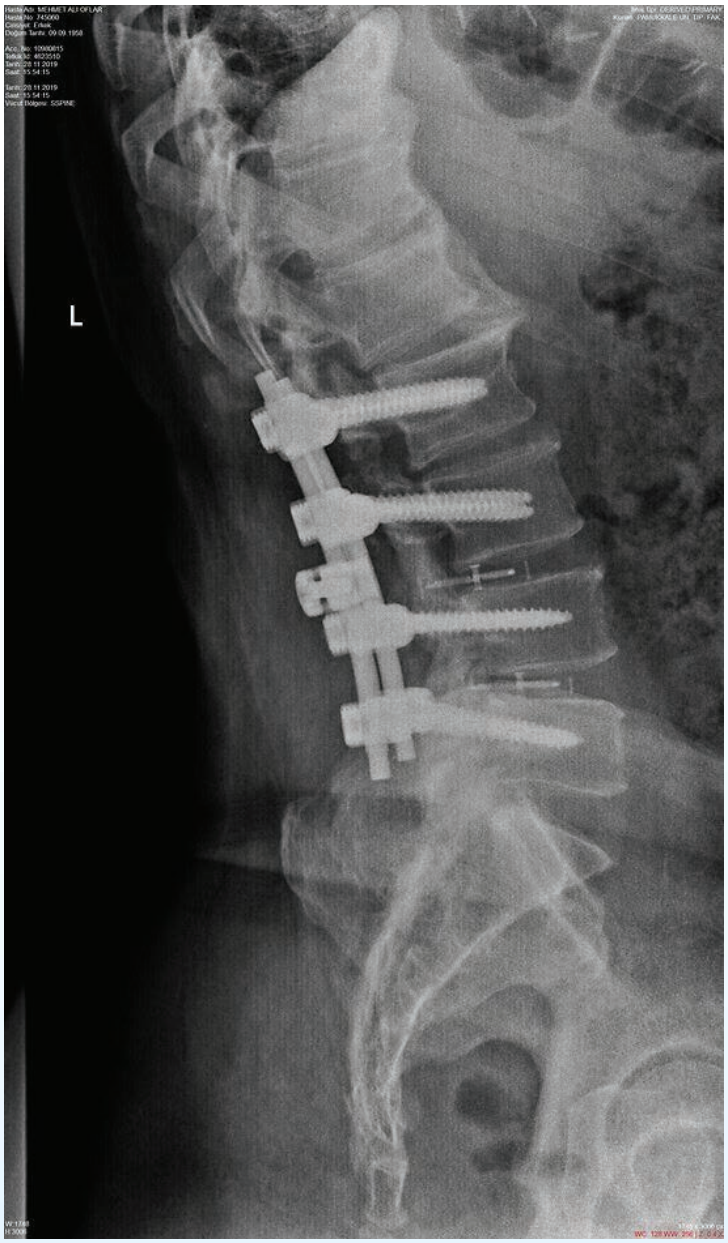

L2-5 posterior stabilizasyon ve dekompresyon yapılmış hastanın L3-4 ve L4-5 seviyelerinde görülen kafeslerin spinal kanala doğru retropulsiyonu.

Sonuç: İnterbody füzyon cerrahisi yapılırken dejenere disk dokusu çıkarılmalı ve uç plaklar iyi hazırlanmalıdır. Kafesler uç plaklara hasar vermeden konmalıdır. Disk yüksekliğine uygun kafesler seçilmeli ve pedikül vidaları ile desteklenmelidir.

S - 036

SPİNAL SCHWANNOMLARDA TEK TARAFLI HEMİLAMİNEKTOMİ YETERLİ BİR YAKLAŞIMDIR

Ahmet Eren SEÇEN[1], Özgür ÖCAL[1], Emin ÇAĞIL[1], Ali DALGIÇ[2]

[1]Ankara Şehir Hastanesi, Beyin ve Sinir Cerrahisi
[2]Atılım Üniversitesi, Beyin ve Sinir Cerrahisi

Amaç: Spinal schwannomaların büyük bir çoğunluğu intradural yerleşimlidir. Sıklıkla hastada lokal ağrı, radikülopati gibi radiküler bulgularla ortaya çıkarlar. Genellikle sporadik ve soliter lezyonlar olarak karşımıza çıkarlar. Primer tedavisi cerrahidir. Cerrahide temel amaç total eksizyondur. Bunu elde edebilmek içinde klasik yaklaşımda ilgili seviyelerde yoğun kemik ve doku eksizyonu yapılmak zorunda kalınabilmektedir. Ancak minimal invaziv yaklaşımların yeterli ve güvenli oldukları görülmesiyle birlikte intradural ekstramedüller schawannoma vakalarıda da tümör eksizyonuna yönelik hemilaminektomi yöntemi kullanılmaya başlanmış ve bu yaklaşımında hızlı ve güvenli olduğu görülmüştür. Verilerimiz literatüre bu yönden katkı sağlayabileceği öngörüsü ile derlenmiştir.

Yöntem: 2010-2021 yılları arasında opere olmuş 79 spinal schwannom hastası, dosya kayıtları ve patoloji arşivi taranarak retrospektif olarak incelenmiştir.

Bulgular: 2010-2021 yılları arasında 19 -72 yaş arası 35 kadın, 44 erkek toplam 79 erişkin hasta intradural ekstramedüller spinal schwannom nedeniyle, hemilaminektomi yaklaşımıyla opere edilmiştir. Tümörler 4 hastada lumbosakral, 24 hastada lomber, 5 hastada torakolomber, 21 hastada torakal, 5 hastada servikotorakal, 20 hastada servikal bölge yerleşimliydi. Tüm hastalarda lezyonlar grosstotal olarak eksize edildi. Hiçbir hastada kalıcı ek nörodefisit görülmedi. Patoloji sonucu 77 hasta grade 1 schwannom, 2 hastada malign schwannom olarak rapor edildi.

Tartışma: Spinal schwannomaları çıkarmaya yönelik geleneksel yaklaşım total laminektomiyi içerir. Ancak posteriyor gerilim bandının alınması, kan kaybı, ağrı ve uzun süre hastanede kalışlara neden olabilmektedir. Minimal invaziv prosedürlerin yaygınlaşmasıyla total çıkarım ile birlikte kemik ve doku eksizyonu miktarını azaltılarak olası instabilite riskini ortadan kaldırılmaktadır. Tek taraflı hemilaminektomi, daha az postoperatif ağrı, daha az kan kaybı ve daha hızlı iyileşme gibi faydalar sunar ve spinal yapısal bütünlüğü korurken çok seviyeli laminektomiden kaynaklanan instabiliteyi önler.

Sonuç: Spinal schwannomalar cerrahi ile tedavi edilebilen lezyonlardır. İntradural ekstramedüller schawannomalarda tümör eksizyonuna yönelik hemilaminektomi; düşük mortalite ve morbiditeyle kullanılabilen hızlı ve güvenli bir yaklaşımdır.

S - 037

NÖRONAVİGASYON KULLANIMININ SPİNAL CERRAHİDEKİ ETKİNLİĞİ

Mehmet Yiğit Akgün[1], Özkan Ateş[1], Ahmet Levent Aydın[1], Tunç Öktenoğlu[1], Mehdi Sasani[1], Caner Günerbüyük[1], Oğuz Baran[1], Göktuğ Akyoldaş[1], Ali Fahir Özer[1]

[1]Koç Üniversitesi Hastanesi

Amaç: Son on yılda, teknolojik gelişmeler ile birlikte kullanılan enstrümanlarında modernizasyonu ile birlikte, özellikli cerrahi olgular sonrası elde edilen sonuçlar iyileşmiş komplikasyon oranlarında ciddi düşüşler elde edilmiştir. Deforme olmuş omurganın pedikül vidası ile enstrümantasyonu, en deneyimli cerrahlar için dahi zorlayıcı olabilmektedir. Hayati yapılara yönelik riskleri içeren omurga cerrahisinde cerrahı daha güvende hissettirecek her türlü enstrüman önemli rol oynamaktadır. Ek olarak, güvenli cerrahinin yanısıra, malpozisyon oranlarında da düşüş elde edebilmek nöronavigasyon ve O-arm gibi modalitelerin popülaritesini hızlı biçimde arttırmıştır. Bizde bu çalışmamızda, kliniğimizde nöronavigasyon ve O-arm eşliğinde opere edilen spinal olguların sonuçlarını, navigasyon kullanımının avantaj ve dezavantajlarını bildirmek istedik.

Yöntem: 2018-2020 yılları arasında kliniğimizde nöronavigasyon ile opere edilmiş ve en az 2 yıllık takibi olan spinal olgular retrospektif olarak incelendi. Opere edilen olguların patolojileri, nörolojik tabloları, cerrahi komplikasyon ve malpozisyon oranları, peroperatif ameliyat verileri, klinik ve radyolojik takipleri incelendi. Servikal, torakal ve lomber bölge için elde edilen veriler ayrıca kendi içinde değerlendirilerek karşılaştırıldı. Hastalar post op 3. Ay, 6.ay, 1.yıl ve 2. Yıl kontrollerine rutin olarak çağırıldı. Post-operatif takipleri tam olmayan hastalar çalışmaya dahil edilmedi.

Bulgular: O-arm ve navigasyon eşliğinde opere edilen toplam 54 hasta çalışmaya dahil edildi. Hastaların 30'u kadın, 24'ü erkek iken, ortalama yaş ise 59,6 yıl ± 13,7 yıl olarak saptandı. Ortalama klinik takip süresi 26.7 aydı (dağılım 24-40 ay). Olguların 37 si dejeneratif, 7 si deformite, 7 si onkolojik ve 3 ü ise travma nedeniyle opere edilirken, 10 hasta servikal, 12 hasta servikotorakal, 15 hasta torakal ve 17 hasta ise torakalomber bölgeden opere edilmiştir. Yerleştirilen 398 pedikül vidasının 393'ü (%98.7) kortikal duvar veya anterior zedelenme olmaksızın kabul edilebilir bir pozisyondaydı. 5 vidanı 3 ü lateral 2 si ise medial pozisyondaydı ve peroperatif olarak değiştirildi. Vida malpozisyonu veya nörolojik kötüleşme nedeniyle revizyon cerrahisi yapılmadı. Hastaların rutin takiplerinde nörolojik tablolarında istatistiki olarak anlamlı şekilde düzelme saptandı.

Tartışma: Vida malpozisyon oranlarının azalması ile hem revizyon cerrahileri hem de hastaların klinik tablolarında ciddi ilerleme kaydetmek mümkün hale gelmiştir. Standart yöntem ile karşılaştırıldığında, malpozisyon oranlarının düşmesinin yanında radyasyon maruziyetinde de belirgin düşme saptanması sayesinde navigasyon spinal cerrahide rutin prosedür haline gelecektir.

Sonuç: O-arm ve navigasyon kullanımı ile, anatomik zorlukların üstesinden gelinerek, vida malpozisyon ve komplikasyon oranlarınlarında ciddi düşüşler sağlanabilmektedir.

S - 038

SPİNAL METASTAZ OLGULARININ CERRAHİ TEDAVİSİ-RETROSPEKTİF İNCELEME

Göksal GÜNERHAN[1], Özgür ÖCAL[1], Emin ÇAĞIL[1], Zeynep DAĞLAR[1], Kaan AYGÜN[1], Egemen IŞITAN[2], Ali DALGIÇ[3]

[1]Sağlık Bilimleri Üniversitesi, Ankara Bilkent Şehir Hastanesi, Beyin ve Sinir Cerrahisi Kliniği
[2]Erol Olçok Eğitim ve Araştırma Hastanesi, Beyin ve Sinir Cerrahisi Kliniği
[3]Özel Medicana International Ankara Hastanesi, Beyin ve Sinir Cerrahisi Kliniği

Amaç: Spinal metastazlar, spinal görüntüleme ile karşılaşılan kitlelerin yaklaşık %90'ını oluşturan, omurganın en sık görülen tümörleridir. Spinal metastazlar, kemik metastazı ile sınırlı olmamakla birlikte daha sık kemik metastazı olarak bulunur ve yaklaşık %20'si spinal kanal invazyonu ve kord basısı semptomları ile kendini gösterir. İskelet sistemi, akciğer ve karaciğerden sonra 3. En sık metastaz yeridir. Omurga da iskelet sistemi içinde metastazlar için yaygın bir bölgedir. Torasik omurga en sık görülen bölgedir ve bunu lomber bölge takip eder. MRG görüntülemede spinal metastaz değerlendirilirken, bu lezyonların tanımlayıcı bir özelliği, intervertebral disk aralığının korunmasıdır. Bu disk alanı neredeyse her zaman enfeksiyon sırasında yer alır. Omurgaya metastatik hastalıklar, arteriyel yayılıma karşı venöz hematojen yayılım, doğrudan tümör yayılımı ve son olarak lenfatik yayılmayı içeren birkaç farklı yoldan yayılır.

Yöntem: Kliniğimizde Nisan 2020 tarihinden itibaren spinal kemik metastazı nedeniyle opere edilmiş toplam 30 adet hasta, dijital ortamdaki dosya kayıtları ve görüntülemeleriyle retrospektif olarak incelenmiştir.

Bulgular: Çalışmamıza dahil edilen 30 hastanın 5'i servikal, 18'i torakal ve 5'i lomber, 2'si sakral spinal kemik metastazı nedeniyle opere edilmişti. 11 hastada ise multiple metastaz mevcuttu. Hastaların 18'i erkek, 12'si kadındı. Tomita skorlamasına göre ortalama 2.93 dü (minimum 2- maksimum 6). Hastaların ilk başvuru şikayetleri incelendiğinde 6'sı ekstremitelerde güçsüzlük, 16'sı vertebral ağrı ve 6'sının ise aktif şikayeti olmamasına rağmen, kanser nedenli tarama yapılırken tespit edildi. Hastaların Frankel Skorlaması yapıldığında 5 hasta B derece, 1 hasta C derece ve 24 hasta E dereceydi. Post-op nörolojik muayene değerlendirildiğinde Frankel C derece olan hastanın nörolojik muayenesinde değişiklik olmazken, B derece olan bir hastanın defisitleri artarak A derece oldu. Diğer 4 tane B derece olan hastanın defisitlerinde bir miktar düzelme oldu, C derece olarak değerlendirildi. Hastaların 6'sında daha önce tanı konulmuş kanser öyküsü mevcuttu. 11 hastada patoloji Akciğer kanseri (squmöz hücreli, küçük hücreli, adenokarsinom gibi), 7 hastada patoloji meme kanseri,1 hastada patoloji prostat kanseri, 1 hastada patoloji multiple myelom, 10 hastada ise patoloji lenfoma olarak belirlenmiştir.

Foto 1

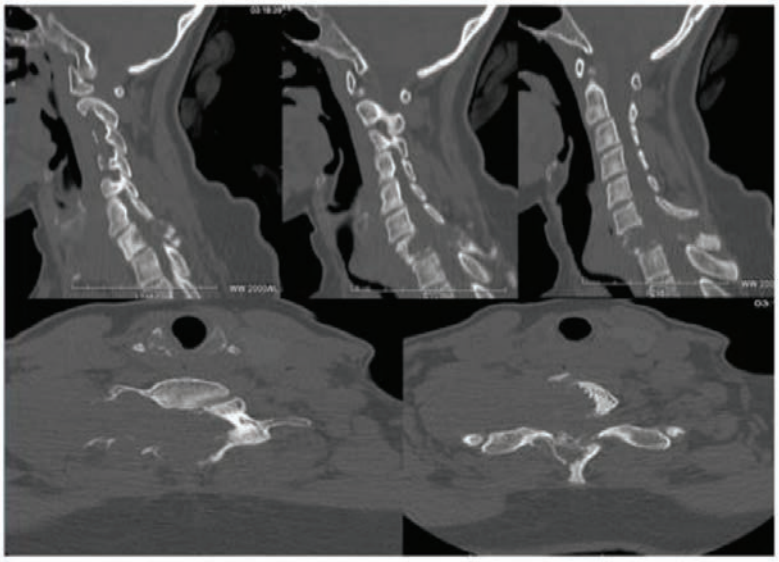

servikal spinal metastazı olan hastanın bilgisayarlı tomografi görüntüleri

Tartışma: Metastatik spinal hastalığı olan hastalarda karar verme süreci zordur. Cerrah, amaçlanan operasyonun amacını (ağrıya karşı koymak ve nörolojik fonksiyonu korumak veya eski haline getirmek için) ve her bir hastanın böyle bir operasyona dayanabilecek fiziksel kabiliyetini hesaba katmalıdır. Metastatik spinal tümörlü hastaların yönetimi, cerrahi ekibi ve radyasyon/medikal onkoloğu içeren multidisipliner bir yaklaşım gerektirir.

resim 2

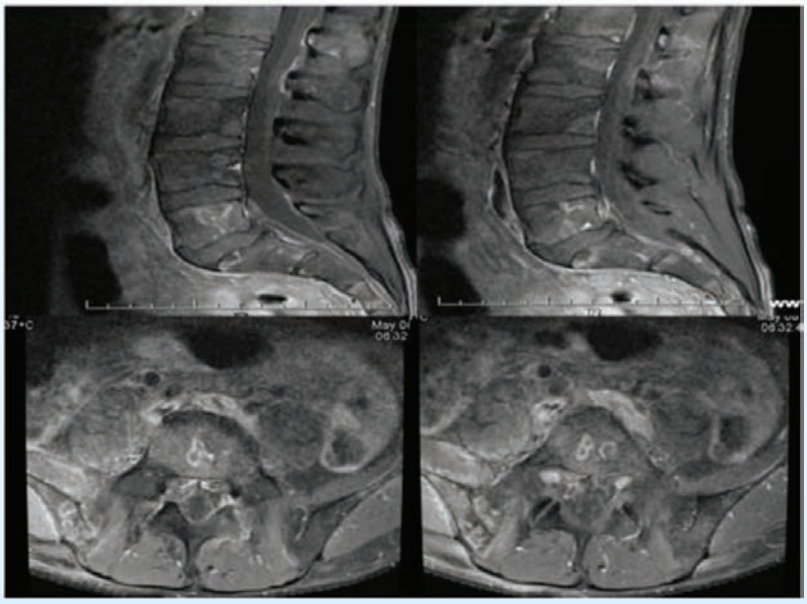

Lomber spinal metastazlı olgunun MRI görüntüleri

tablo 1

KARAKTERİSTİK		
CİNSİYET	ERKEK	18
	KADIN	12
BÖLGE	SERVİKAL	5
	TORAKAL	18
	LOMBER	5
	SAKRAL	2
YAŞ	20-49	6 (%20)
	50-59	10(%33,3)
	60-69	9 (30)
	≥70	5 (16,6)

Hastaların yaş ve tutulan bölgeye göre dağılımları

Sonuç: Cerrahinin uygun olup olmadığına karar vermek ve uygun cerrahi prosedür ve yaklaşımı seçmek için kanser histolojisi ve yaşam beklentisinin yanı sıra performans/beslenme durumu ve tıbbi komorbiditeler gibi hasta faktörleri de dikkate alınmalıdır.

S - 039

ULTRASONOGRAFİ EŞLİĞİNDE KAUDAL EPİDURAL STEROİD ENJEKSİYONU YAPILAN HASTALARDA METİLPREDNİZOLON VE BETAMETAZON ETKİNLİĞİNİN KARŞILAŞTIRILMASI

Ali Güler[1], Göksal Günerhan[1], Yiğit Can Şenol[1]

[1]Ankara Bilkent Şehir Hastanesi

Amaç: Alt lomber disk hernisi olan hastalarda (L4–L5, L5–S1) ultrasonografi kılavuzluğunda Kaudal Epidural Steroid Enjeksiyonu (KESE) işleminde kullanılan etki süresi olarak orta süreli etkili (12-36 saat) kabul edilen metilprednizolon ile uzun etkili (>36 saat) betametazon tedavilerinin birbirlerine göre üstünlüklerinin değerlendirilmesi amaçlanmıştır.

ALİ GÜLER

Yöntem: Kliniğimizde Eylül 2021-Haziran 2022 döneminde lomber manyetik rezonans görüntülemelerinde , L4-5 ve L5-S1 disk herniasyonu ayrı ayrı veya birlikte görülen ve steroid olarak metilprednizolon veya betametazon kullanılan toplam 40 hasta çalışmaya dahil edilmiştir. Tüm işlemler ameliyathane ortamında steril koşullarda yapıldı. Ultrasonografi eşliğinde 18-gauge spinal iğne ile sakrokoksigeal ligamanın penetre edilmesi sonrası iğnenin yerinin doğruluğu lateral floroskopik görüntü ile doğrulandı ve iğne daha fazla ilerletilmeden tam da ligamanı penetre ettiği noktada 1 mL steroid + 5 mL bupivakain % 0.5 enjeksiyonluk çözelti ile 5 mL %0.9 NaCl=SF ile seyreltilmiş karışım (toplam 11 mL) kullanılarak KESE işlemi yapıldı. İşlemler sırasında kontrast madde ve cilt düzeyinde lokal anestezik ajan kullanılmadı. Steroid olarak metilprednizolon verilen 20 hasta (grup 1) ve betametazon kullanılan toplam 20 hasta (grup 2) randomize edilerek etkinlik değeri olarak Visuel Ağrı Skalası (VAS) açısından enjeksiyondan önce, hemen sonrasında ve 3 hafta sonra ağrı düzeyleri retrospektif olarak karşılaştırıldı.

Bulgular: Kadın erkek oranı 1. Grupta 12/8 iken 2. grupta 8/13 idi. Ortalama yaş 1. grupta 48,15 ± 10,07 iken 2. grupta 50,14 ± 11,56 idi.. Vücut kitle indeksi (VKİ) 1. grupta 24,55 ± 2,16 iken; 2.grupta 24,72 ± 2,19 idi. İstatistiksel olarak gruplar arasında yaş, cinsiyet, VKİ açısından anlamlı fark saptanmadı (p >0,05).1.grupta pre-op VAS 8,55 ± 0,88, post op erken dönem 2,90 ± 1,37, post op 3. hafta 4,7 ± 2,27 iken; 2. grupta pre-op VAS 8,1 ± 0,96, post op erken dönem 2,85 ± 0,98, post op 3. hafta 4,8 ± 2,01 idi. Her iki grupta da işlem sonrası VAS değerlerindeki azalmalarda hem post op erken dönemde hem de 3. haftada anlamlı değişiklikler saptandı (p<0,01). Ancak gruplar arasındaki VAS değerleri değişiklikleri arasında anlamlı fark saptanmadı (p >0,05).

Tartışma: Cerrahi tedavi gerektirmeyen alt lomber disk herniasyonu hastalarında KESE tedavisi önemli bir alternatif tedavi yöntemidir. Ancak kullanılan ilaçların karşılaştırılması için daha geniş ve karşılaştırmalı çalışmalara ihtiyaç vardır.

Sonuç: Cerrahi tedavi gerektirmeyen alt lomber disk herniasyonu hastalarında KESE tedavisi önemli bir alternatif tedavi yöntemidir. Ancak kullanılan ilaçların karşılaştırılması için daha geniş ve karşılaştırmalı çalışmalara ihtiyaç vardır.

S - 040

SERVİKAL SPONDİLOTİK MİYELOPATİ CERRAHİSİNDE ATLAYARAK KORPEKTOMİNİN GEÇ DÖNEM SONUÇLARI

Sedat Dalbayrak[1], Mesut Yılmaz[2], Orkun Koban[2], Ahmet Öğrenci[1], Mazhar Mammadov[1]

[1]Ataşehir Medicana, İstanbul
[2]Nörospinal Akademi, İstanbul

Amaç: Servikal spondilotik miyelopati ve ossifiye posterior longitudinal ligament (OPLL) olgularının cerrahi tedavisinde, 2010 yılında tanımladığımız atlayarak korpektominin uzun dönem sonuçlarını gözden geçirmek

Yöntem: Çoklu seviye SSM olgularında, anterior yaklaşımla C4 ve C6 korpektomi, C5 korpus arkasının korpektomi sahasından dekompresyonu ve C5 korpusunu koruma ile karakterize bir teknik olan atlayarak korpektomi tekniği kullanıldı. Tüm hastalar C3-C5 ve C5-7 greftleri kullanılarak ve C3, C5 ve C7 vida-plak ile fikse edildi.

Bulgular: Çok düzeyli servikal spondilotik miyelopati ve OPLL'Lİ 29 olgu vardı. Ameliyat öncesi ortalama JOA, ameliyat sonrası 12.92±3.89'dan 16.16±3.90'a yükseldi ($p<0.05$). Servikal lordoz ameliyat sonrası 2.08°±11.74'ten 14.36 °±8.24'e yükseldi ($p<0.05$). Hiç bir hastada uzun dönem sorun gelişmedi. Yaşayan ve kontrollere gelen 18 hastanın 10 yılın (ortalama 14,1yıl) üzerinde takip sonuçları incelendi. Tümünde füzyonun olduğu, enstrüman sorunu ve belirgin korreksiyon kaybının gözlenmediği, klinik olarak yakınmalarının olmadığı saptandı.Servikal lordoz kaybı 16 olguda gözlenmedi. 2 olguda minimal (1 ve 2 derece) gözlendiJOA skorları erken postop sonuçlara göre daha iyi (ortalama JOA iyileşme 0,9) bulundu,

Tartışma: Dekompresyon aşamasında C5'in arkasında yer alan osteofitler veya PLLO, korpektomi sahasından superior ve inferiordan yaklaşımla, "high speed drill ve kemik punch"ları kullanılarak rahatlıkla alınabilmektedir. Gerektiği takdirde rahatlıkla open window korpektomi uygulanabilmektedir. Yeterli dekompresyon sağlanamayan olgularda 3 korpektomiye dönmek mümkündür. Atlayarak korpektomi uygulaması, korpektomi arasında kalan korpusun posterioruna rahat ulaşım olanağı tanımakta, 3 korpektominin dezavantajlarını ortadan kaldırmaktadır. C5 korpusuna konulan vida ile servikal lordoz korunmakta veya inşa edilmekte, stabilizasyon daha güçlü olmaktadır.

Sonuç: Bu çalışmanın sonuçları, çok düzeyli servikal spondilotik miyelopati ve OPLL olgularında atlayarak korpektominin etkinliğini ve güvenliğini yanısıra uzun dönemde de sorunsuz olduğunu göstermiştir.

S - 041

ÇEŞİTLİ ETİYOLOJİK NEDENLERLE İNTRAOPERATİF BT EŞLİĞİNDE VE RÖNTGEN EŞLİĞİNDE YAPILAN POSTERİOR SERVİKAL LATERAL MASS VİDASI İLE FİKSASYONDA KOMPLİKASYON AÇISINDAN FARKLILIKLAR.

Mehmet Ozan DURMAZ[1], Mehmet Can EzGÜ[1], Gardashkhan KARIMZADA[1], Adem DOĞAN[2]

[1]Sağlık Bilimleri Ünveristesi, Gülhane Eğitim ve Araştırma Hastanesi, Beyin ve Sinir Cerrahisi Kliniği, Ankara, Türkiye
[2]T.C. Sağlık Bakanlığı, Şehitkamil Devlet Hastanesi, Beyin ve Sinir Cerrahisi kliniği, Gaziantep, Türkiye

Amaç: Lateral mass fiksasyon yöntemi posterior servikal fiksasyon için en sık tercih edilen yöntemdir. Bu çalışma lateral mass fiksasyonu sırasında meydana gelen lateral mass fraktürü, vertebral arter formameni ihlali, vida malpozisyonu gibi önemli problemleri intraoperatif fark ederek müdahele etmek ve aza indirmek için görüntüleme yöntemlerinin farkını incelemek amacıyla yapıldı

Yöntem: Çalışmaya 18-80 yaş aralığında, daha önce posterior servikal enstrumantasyon yapılmamış, postoperatif dönemde 3 aydan fazla takip edilen hastalar dahil edilmiştir. Çalışmamızda 41 hastaya ait yaş, cinsiyet, etyolojik nedenler, intraoperatif görüntüleme yöntemi, fikse edilen segment sayısı, cerrahi yönteme bağlı introperatif-postoperatif komplikasyonlar kayıtlı evraklardan toplandı. Hastalar iki grupta (A, B) değerlendirildi.

Bulgular: Toplam 41 hastaya lateral mass fiksasyonu yapılarak posterior servikal enstrumantasyon tamamlandı. Hastaların % 68,3'ü (n:28) servikal dar kanal(spondiloz & sscm), % 22'si (n:9) travmatik frakür ve dislokasyon, %7.3'ü (n:3) tümör, %2.4'ü (n:1) baziler invajinasyon vakaları oluşturuyor. Vakaların %29.3'ü (n:12) kadın, %70.7'si (n:29) erkeklerdir. Ortalama yaş 53.2 yıl (19-76) olarak belirlendi. Her iki grupta olan hastalara ilk aşamada totalde 280 lateral mass vidası konmuştur. A grubunda olan 19 (%46.3) hastaya ilk aşamada 129 (%46.1) lateral mass vidası gönderilmiştir. Daha sonra intraoperatif bt ile kontrol edilerek 6 hastada 7 (A grubundakıların %5.4'ü) vidanın malpozisyonu (1,6 %) veya lateral mass fraktürü (3,9%) tespit edilerek malpozisyonu olan vidalar intraoperatif revize edilmiştir. B grubunda olan 22 (%53.7) hastaya ilk aşamada 151 (%53.9) lateral mass vidası gönderilmiştir. İntraoperatif lateral röntgen ile kontrol edilerek 5 hastada 6 vida (B grubundakıların %4'inde) malpozisyonu (0,7 %) veya lateral mass fraktürü (3,3%) saptanarak introperatif revizyon yapılmıştır.İntraoperatif bt ile opere edilen 19 hastanın 6'sında (%31,6), X-ray kullanılarak opere edilen 22 hastanın 5'inde (% 22,7) intraoperatif vida revizyonu yapıldı. Her iki grup arasındaki intraoperatif vida revizyon oranları SPSS 15.0 kullanılarak, Chi-Square Testi ile değerlendirildi, iki grup arasında anlamlı fark saptanmadı (p 0,524).

Tartışma: Bizim çalışmamızda intraoperatif vida revizyonu açısından x-ray ve intraoperatif arasında anlamlı fark bulunamadı.

Sonuç: Sonuç olarak bizce her iki görüntüleme yöntemi kullanılabilir, röntgen kolay ulaşılabilir ve ucuz olmasıyla birlikte tomografi pahalı ve deneyimli personel gerektirmesinin yanında cerrahi süresini de arttırmaktadır.

S - 042

FAVİPİRAVİR OTOFAJİ VE APOPİTOZU BASKILAYARAK İNTERVERTEBRAL DİSK DEJENERASYONUNDA POTANSİYEL TERAPÖTİK AJAN OLABİLİR Mİ?

İbrahim YILMAZ[1], Hande AKALAN[2], Duygu YAŞAR ŞİRİN[2], Numan KARAARSLAN[3], Hanefi ÖZBEK[4], Özkan ATEŞ[5]

[1]T.C. İstanbul Rumeli Üniversitesi, Sağlık Hizmetleri Meslek Yüksekokulu, İstanbul, Türkiye
[2]Namık Kemal Üniversitesi Fen Edebiyat Fakültesi, Moleküler Biyoloji ve Genetik Ana Bilim Dalı, Tekirdağ, Türkiye
[3]Haliç Üniversitesi Tıp Fakültesi, Beyin ve Sinir Cerrahisi Ana Bilim Dalı, İstanbul, Türkiye
[4]İzmir Bakırçay Üniversitesi Tıp Fakültesi, Tıbbi Farmakoloji Ana Bilim Dalı, İzmir, Türkiye
[5]Koç Üniversitesi Tıp Fakültesi, Beyin ve Sinir Cerrahisi Ana Bilim Dalı, İstanbul, Türkiye

Amaç: Bu araştırmada; favipiravir (FVP) uygulanan insan dejenere primer intervertebral disk (IVD) dokusu hücre kültürlerinde, bir yandan FVP'nin hücre canlılığı ve sitotoksisitesi üzerine etkileri değerlendirilirken diğer yandan IVD dejenerasyon (IDD) kaskatında önemli roller üstlenen hipoksi ile indüklenebilir faktör-1 alfa (HIF-1α), nüklear faktör kappa-b (NF-κB) ve interlökin-1 beta (IL-1β) protein ifadelerine olan etkilerinin, in-vitro ortamda değerlendirilmesi amaçlandı.

Yöntem: Lomber disk hernia tanılı olgulara uygulanan mikrodiskektomi operasyonlarından rezeke edilen dokulardan insan primer IVD dokusu hücre kültürleri hazırlandı. FVP uygulanmayan saf primer hücre kültürleri kontrol grubunu oluşturdu ve grup 1 olarak adlandırıldı. FVP ile muamele edilen hücre sınıfları ise çalışma grubunu oluşturdu ve grup 2 olarak adlandırıldı. Tüm gruplarda yer alan örneklerde, eş zamanlı olarak; sıfırıncı saat (h), 24h, 48h, ve 72h'de farmakomoleküler analizler gerçekleştirildi. Elde edilen veriler istatistiksel olarak değerlendirildi. Alfa anlamlılık değeri <0,05 olarak öngörüldü.

Bulgular: Kontrol grubunda yer alan örnekler ile kıyaslandığında hücre proliferasyonunun, FVP uygulanan gruplarda 24'üncü saatten itibaren 72'nci saate kadar baskılandığı görülmekle birlikte bunun istatistiksel olarak anlamlı olduğu anlaşıldı ($P<0.05$). Buna ek olarak, HIF-1α, NF-κB ve IL-1β ifadelerinin FVP uygulanan gruplarda, protein ifadelerinde azalma ya da artma göstererek değişim göstermiş olması IVD kültürlerinde proliferasyon yanı sıra anabolik olayların da baskılandığının bir göstergesi olabilir. FVP uygulamasının, annulus fibrosus (AF)/ nükleus pulposus (NP) hücrelerinin FVP'karşı güçlü bir inflamatuar yanıt verebildiğini göstermiştir. Bu güçlü inflamatuar yanıtın hem yavaşlayan proliferasyona hem de katabolik sinyal yolakları içinde bir trigger'e neden olması olasıdır. NF-kB ifadeside ilk 24 saate artmış ve sonrasında hızla azalmıştır. Bu durumun ise hızla artan NF-kB'nin antiproliferatif birçok genin ifade edilmesini uyarmış olabileceği yönündedir.

Tartışma: Bilindiği üzere NF - κB sinyalinin, IVD hücre senescence, apopitoz ve ekstraselüler matirks degradasyonunda önemli roller üstlenen, Wnt sinyal yolağı ile ilişkisi son iki dekattan bu yana raporlanmaktadır. Ayrıca bu yolaklarda HIF-1α ve IL-1β proteinleri de önem arz eder.

Sonuç: FVP ile tedavi edilen IVD hücrelerinde IL-1β ve NF-kB protein ekspresyonlarının baskılanması, IDD tedavisinde önemlidir. HIF-lα'nın protein ekspresyonu, IL-1β ve NF-kB'nin baskılanması ile birlikte arttırılabilseydi, FVP belki de IDD tedavisinde umut verici bir farmakolojik ajan olurdu.

S - 043

ÜST SERVİKAL VERTEBRA TÜMÖR TUTULUMU OLAN HASTALARDA OKSİPİTAL KONDİL STABİLİZASYONU İLE ODONTOİD REMODELING

Mehmet Yiğit Akgün[1], Özkan Ateş[1], Orkhan Alizada[2], Ali Fahir Özer[1]

[1]Koç Üniversitesi Hastanesi
[2]Başkent Ünivesitesi

Amaç: Oksipito-servikal bileşke (OSB), oksiput, atlas ve aksisden oluşur. Bu karmaşık anatomik bölgenin instabilitesi sonucu servikal dizilim etkilenebilmekte ve sonuç olarak kronik ağrı, nörolojik defisit ve ölüm gibi ciddi komplikasyonlar görülebilmektedir. Bölge hayati organları koruması ile hem anatomik hem de fonksiyonel açıdan oldukça karmaşık ve özellikli bir yapıya sahiptir. Birden fazla hareket ekseni ve füzyon için sınırlı kullanılabilir kemik yüzeyi nedeniyle, bu bölgede fiksasyonu sağlamak için birçok cerrahi yaklaşım geliştirilmiştir. Spinal implant sistemlerindeki modernizasyon, intraoperatif görüntüleme teknolojisindeki gelişmeler ve navigasyonun entegrasyonu, implant yerleştirilmesi için uygun olmadığı düşünülen ulaşılması zor alanların enstrümantasyonunu mümkün kılmıştır. Bu kritik bölgedeki operasyonlarda çoğunlukla oksipital kondil stabilizasyonu bir kurtarma yöntemi olarak kabul edilirken, son zamanlarda bazı vakalar özelinde ana stabilizasyon yöntemi olarakta kullanılmıştır. Bizde C2 vertebra tümörü olan iki olguda oksipital kondil stabilizasyonu sonrası görülen Odontoid remodelingi paylaşmak istedik.

Yöntem: C2 vertebra tümörü olan ve kondil stabilizasyonu ile operasyonu gerçekleştirilen iki olgu retrospektif olarak incelendi. Klinik takipleri tam olan ve en az 6 ay klinik takibi yapılmış olan olgular seçildi. Tüm olgulara ameliyat öncesi dönemde detaylı fizik muayene ve eksiksiz radyolojik inceleme yapıldı. Ameliyat sonrası erken dönemde, post operatif 3. ve 6. aylarında hastalar poliklinik şartlarında değerlendirildi. Son nörolojik tabloları ve kontrol radyolojik görüntülemeleri gerçekleştirildi.

Bulgular: Hastalarımız 1 kadın ve 1 erkekten oluşurken yaşları ise sırası ile 22 ve 64 olarak bulundu. Hastaların nörolojik tabloları ise ASIA skalasına göre ASIA C olarak değerlendirildi. Bir hastanın primer patolojisi Ewing sarkoma iken diğer hastamız ise multipl myelom olarak saptandı. Her iki hastada nöronavigasyon ve O-arm eşliğinde opere edildi. Hastalar ortalama 4. gün taburcu edildi. Hastaların son kontrol muayenesinde her ikisinin de nörolojik tablosunun ASIA B'ye yükseldiği gözlendi. Enstruman yetmezliği ve buna bağlı instabilite görülmez iken odontoidin yeniden şekillenerek stabilizasyona katkıda bulunması dikkati çeken parametre olarak gözlendi. Ayrıca çalışmamızda herhangi bir komplikasyon yaşanmadı.

Tartışma: Metastatik tutulum nedeni ile, stabilizasyon yapılacak olan anatomik bölge, her türlü yöntem için uygun olmayabilir. Özellikli vakalarda kondil stabilizasyonu her zaman akılda tutulmalıdır.

Sonuç: Kondil stabilizasyonu sadece kurtarma yöntemi olarak değil, uygun vakalar seçildiği takdirde, bu kritik ve hayati bölgenin stabilize edilmesinde ve üst servikal deformitenin düzeltilmesinde etkin bir yöntem olduğu akılda tutulmalıdır.

S - 044

HOLOSPINAL SUBDURAL APSE

Emre ÖZKARA[1], Gizem BAŞYAZICI EKİNCİ[1], Gültekin BAŞ[1], Zühtü ÖZBEK[1]

[1]Eskişehir Osmangazi Üniversitesi Tıp Fakültesi, Nöroşirürji Anabilim Dalı, Eskişehir, Türkiye

Amaç: Nadir görülen holospinal apse vakalarında literatür taramasında daha önce rastlamadığımız holospinal subdural apse vakasını literatüre kazandırmak, holospinal subdural apsenin radiküler ağrı ayırıcı tanısında etiyolojideki yeri, radyolojik görüntüleri, tanı ve tedavi aşamalarını paylaşmak.

Yöntem: Sırt, bel ve bilateral bacak ağrısı nedenli başvuran ve görüntülemelerinde holospinal subdural apse saptanan hastanın anamnez, radyolojik görüntü, cerrahi sonrası mikrobiyoloji kayıtları retrospektif olarak taranmış, tanı aşaması ve tedavi yöntemleri incelenmiştir.

Bulgular: 1 ay önce sırt, bel ve bacak ağrısı ile şikayetleri baş gösteren 59 yaş erkek hasta şikayetlerinin şiddetlenmesi üzerine tarafımıza başvurdu. Geçirilmiş travma öyküsü, gastrointestinal veya genitoüriner enfeksiyonu, spinal bölgeye uygulanmış bir girişim öyküsü olmayan hastanın hipertansiyon ve glokom dışında ek hastalığı bulunmamaktaydı. Hastanın yapılan spinal MRI'ında kordun anteriora itilmiş olduğu tüm spinal boyunca subdural alanda çepersel kontrastlanan apse görünümü saptaması üzerine vaka planlandı. Servikal, torakal ve lomber 3 ayrı bölgeden orta hatta parsiyel laminektomi defektleri ile subdural alana ulaşılarak sarı-beyaz, koyu kıvamlı apse içeriği boşaltıldı ve mikrobiyolojik örneklemeler alındı. Subdural alanı boşaltmak için eksternal drenaj kateteri ile yıkama işlemi yapıldıktan sonra postoperatif gereklilik halinde kullanılmak üzere lomber bölgeye eksternal drenaj kateteri bırakıldı. Postoperatif drenaj kateteri serbest drenajda takip edildi. Alınan intraop örneklerde yoğun küme yapmış Gram (+) kok ve yoğun polimorfnükleer lökosit saptandı. Kültür üremesinde Staphylococcus aureus saptanan hastaya antibiyoterapi başlandı. Postoperatif kontrol MRI'ında abse regrese saptanan hasta defisitsiz şekilde takip edilmekte.

Tartışma: Spinal apse hızlı ilerleyici nörolojik defisite ve hatta sepsis kaynaklı ölüme sebebiyet verebilecek ciddi bir klinik tablodur. Holospinal yani tüm spinalin boylu boyunca tutulduğu tablo ise çok nadir görülmekle beraber literatürde sadece holospinal epidural apse olgu sunumları şeklinde belirtilmiştir. Olgular incelendiğinde tanı için MRI altın standart metot olarak gösterilmiş, tedavisinde ise genel olarak atlamalı laminektomi tekniği uygulanmış ve bölgeye drenaj kateteri yerleştirildiği görülmüştür, cerrahi yanında antibiyotik tedavi ise her vakada gerekli görülmüştür. Literatürdeki olgu sunumları tarandığında subduralde apse bildirilmemiş olduğu fakat olgumuzda da belirtildiği gibi literatürdeki holospinal epidural apseli bir çok olgu sunumunda kanda ve alınan intraoperatif örnekte S.aureus üremiş olduğu görüldü.Literatürde de olduğu gibi hastamız atlamalı laminektomi ve drenaj kateteri uygulamasından fayda görmüş olup sekelsiz iyileşmiştir.

Sonuç: Holospinal apse nadir görülen bir antite olup epidural spinal abse ile ilgili literatürde olgu sunumları bulunmakta fakat subdural holospinal apse vakasına hiç rastlanmadığını görülmektedir. Literatürde daha sık olarak paylaşılan spinal apse vakaları incelendiğinde ise bu vakaların genelde bir bölgeye lokalize olduğu ve hastaların daha çok immün düşkün olduğu görülmüştür. Bu vaka takdiminde ise literatürde hiç rastlanmayan spinal subdural abse vakası sunulmuş olup, tanı ve tedaviye yaklaşımımız gösterilmiştir.

Holospinal subdural apse preop MRI görüntüsü

Holospinal subdural apse postop MRI görüntüsü

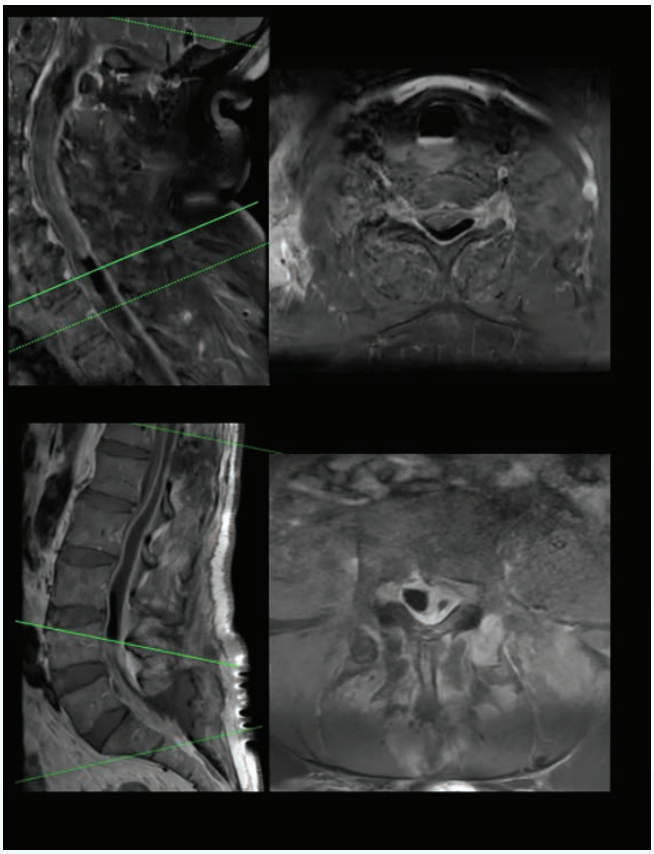

S - 045

TOCILIZUMAB BMP-2, HİF-1α, IL-1β VE SOX9 SİNYAL YOLAKLARI ÜZERİNDEN İNTERVERTEBRAL DİSK DEJENERASYONUNU, HÜCRE YAŞLANMASINI VE İNFLAMASYONUNU ÖNLEYEBİLİR Mİ?

İbrahim YILMAZ[1], Hande AKALAN[2], Duygu YAŞAR ŞİRİN[2], Numan KARAARSLAN[3], Emin KASIM[4], Hanefi ÖZBEK[5], Özkan ATEŞ[6]

[1]İstanbul Rumeli Üniversitesi SHMYO, İstanbul, Türkiye
[2]Namık Kemal Üniversitesi Fen Edebiyat Fakültesi, Moleküler Biyoloji ve Genetik Ana Bilim Dalı, Tekirdağ, Türkiye
[3]Haliç Üniversitesi Tıp Fakültesi, Beyin ve Sini Cerrahisi Ana Bilim Dalı, İstanbul, Türkiye
[4]T.C. Sağlık Bakanlığı, Şehir Hastanesi, Beyin ve Sini Cerrahisi Ana Bilim Dalı, Tekirdağ, Türkiye
[5]İzmir Bakırçay Üniversitesi Tıp Fakültesi, Tıbbi Farmakoloji Ana Bilim Dalı, İzmir, Türkiye
[6]Koç Üniversitesi Tıp Fakültesi, Beyin ve Sini Cerrahisi Ana Bilim Dalı, İstanbul, Türkiye

Amaç: Bu araştırmada; intervertebral disk (IVD) dokularına in-vitro olarak uygulanan tocilizumab (TCZ)'ın, dejenerasyon, yaşlanma ve inflamasyonla ilişkili sinyal yollarındaki proinflamatuar sitokinler ve proteinler üzerindeki etkisinin, farmakomoleküler düzeyde değerlendirilmesi amaçlandı.

Yöntem: İnsan primer hücre kültürleri, lomber mikrodiskektomi sırasında elde edilen insan IVD dokuları kullanılarak hazırlandı. Hiçbir ilacın uygulanmadığı gruplar, kontrol grubu olarak adlandırılırken, TCZ ile muamele edilen hücre sınıfları, deney grubu olarak adlandırıldı. Farmakomoleküler analizlerde, mikroskobik değerlendirmeler, invert yardımı ile supravital ve floresan boyalar kullanılarak gerçekleştirildi. Eş zamanlı olarak, kemik morfogenetik protein (BMP)-2, hipoksi-indüklenebilir faktör (Hif)-1-alfa (Hif1-α), interlökin (IL)-1 beta (IL-1β), ve sex-determining region Y (SRY)-box 9 (SOX9) gibi, anabolik/katabolik yolaklarda görev alan protein ifadeleri, SDSPAGE sonrası Western blot yöntemi ile değerlendirilmeye alındı. İstatistiksel anaizlerde, 0,05'ten küçük bir alfa değeri anlamlı olarak görüldü.

Bulgular: 15. günde TCZ (10 µg/mL) ile tedavi edilen numunelerde proliferasyonun azaldığı ($p < 0,05$) ve anılan protein ifadelerinin değiştiği ($p < 0,05$) gözlemlendi.

Tartışma: Literatürde; telomeraz aktivitesi, replikasyon kapasitesi ve NP hücrelerinin senescence'si üzerine BMP-2'nin olumlu etkileri ve HIF-1α'nın, NP hücrelerinin survive'inde hayati öneme sahip olduğu, kondrojenez ve hipoksik koşullarda ifade edilen bir sarmal-ilmek-sarmal transkripsiyon faktörü olan HIF-lα gibi transkripsiyon faktörlerinin çok sayıda mekanizma tarafından düzenlendiği bilgileri yerini almıştır. Ayrıca literatürde; SOX9'un kondrosit farklılaşmasında önemli bir rol oynadığı, gelişen eksenel iskelette, notokord ve IVD kompartmanlarının sınırlarını koruduğu bilinmekle birlikte, SOX9 ifadesinin azalmasının, kampomelik displazi ile bağlantılı olduğu ve ciddi skolyoz ya da progresif IVD dejenerasyonu ile sonuçlanabileceği raporlanmıştır.

Sonuç: TCZ'nin formülasyonunda yapılacak olan manipülasyonlar sayesinde, BMP-2, Hif-1α, IL-1β ve SOX9 sinyal yolakları üzerinden, IVD herniasyonundan sonra görülen, inflamasyon, ekstraselüler matriks bozulması ve nükleus pulposus dejenerasyonunu kontrol altına alabilir.

S - 046

ÇOKLU SEVİYE SPİNAL ARAKNOİDİT VE SİRİNGOMYELİDE SPİNAL SUBARAKNOİDO-SUBARAKNOİD ŞANTIN ETKİNLİĞİ

Mehmet Yiğit Akgün[1], Özkan Ateş[1], Göktuğ Akyoldaş[1], Oğuz Baran[1], Tunç Öktenoğlu[1], Mehdi Sasani[1], Ali Fahir Özer[1]

[1]Koç Üniversitesi Hastanesi

Amaç: Araknoidit, meninkslerin araknoid tabakasında kalınlaşma ve skarlaşma ile sonuçlanan, merkezi sinir sisteminin herhangi bir yerinde ortaya çıkabilen inflamatuar bir süreçtir. Yaygın spinal adeziv araknoidit (SAA) ile ilişkili siringomyeli ise nadir görülen ancak potansiyel olarak yıkıcı klinik sonuçları olan ilerleyici bir hastalık olarak tanımlanabilmektedir. Araknoidde meydana gelen skar, lokal olarak, spinal kordu çevreleyen beyin omurilik sıvısının (BOS) dolaşımını bozmakta ve kord boyunca kitle etkisi uygulayarak kompresif miyelopatiye yol açmaktadır. Spesifik klinik bulguların olmaması, diğer patolojilerle karıştırılması ve geç dönemde yapılan görüntüleme modaliteleri nedeniyle tanı koymak zorlayıcı olabilmektedir. Çeşitli cerrahi yöntemler literatür de tanımlanmasına karşın, tüm seviyelerdeki araknoiditin ağızlaştırılıp, normal subaraknoid mesafe ile patolojik mesafelerin subaraknoido-subaraknoid şant ile konneksiyonu konusunda yeterli veri bulunmamaktadır. Bizde bu yöntem ile ameliyatlarını gerçekleştirdiğimiz 2 olgunun sonuçlarını paylaşmak istedik.

Yöntem: Yaygın SAA ve ilişkili siringomiyelisi olan ve subaraknoido-subaraknoid şant ile operasyonu gerçekleştirilen iki olgu retrospektif olarak incelendi. Klinik takipleri tam olan ve en az 6 ay klinik takibi yapılmış olan olgular seçildi. Tüm olgulara ameliyat öncesi dönemde detaylı fizik muayene ve eksiksiz radyolojik inceleme yapıldı. Ameliyat sonrası erken dönemde, post operatif 3. ve 6. aylarında hastalar poliklinik şartlarında değerlendirildi. Son nörolojik tabloları değerlendirildi ve kontrol radyolojik görüntülemeleri gerçekleştirildi.

Bulgular: Hastalarımız 1 kadın ve 1 erkekten oluşurken yaşları ise sırası ile 34 ve 43 olarak bulundu. Hastaların her ikisinde spastik tetraparaziye sekonder dengesiz yürüme gözlenirken şikayetlerin son 1-2 aylık süreçte progrese olduğu gözlendi. Her iki hasta için servikotorakal bölgede SAA gelişimine neden olabilecek primer bir patoloji saptanmadı. Her iki hastada nöromonitörizasyon eşliğinde opere edildi. Hastalar ortalama 4. gün taburcu edildi. Hastaların son kontrol muayenesinde her ikisinin de desteksiz yürüyebildikleri ve defisitlerinin büyük oranda gerilediği gözlendi. Kontrol görüntülümelerinde, operasyon öncesi posteriora deplase olan kordun rahatladığı ve hastaların siringomiyelisinde bariz regresyon geliştiği gözlendi. Ayrıca çalışmamızda herhangi bir komplikasyon yaşanmadı.

Tartışma: Çoklu seviye SAA ile ilişkili siringomyelisi olan hastalarda, kist ağızlaştırılması, syringomiyeli olan seviyede T-tüp yaklaşımı gibi cerrahi yöntemler sık kullanılmasına karşın fizyolojik BOS akımı sağlanamadıktan sonra rekürrens sık görülmektedir. Şant sayesinde fizyolojik BOS dolanımının sağlanması yüz güldürücü sonuç alınmasını arttırmaktadır.

Sonuç: Çoklu seviye SAA ile ilişkili siringomyelisi olan hastalarda hala net bir tedavi stratejisi belirlenememiştir. Spinal araknoidit olgularında,nöral elemanların dekompresyonu ile birlikte, subaraknoido-subaraknoid şant takılmasının BOS akımının fizyolojik olarak sağlanmasında ve tekrar yapışıklıkların oluşmasının önlenmesinde etkin bir tedavi yöntemi olduğunu düşünmekteyiz.

S - 047

POST TRAVMATİK LOMBER FRAKTÜR CERRAHİSİ SONRASI PSÖDOMENİNGOSEL TEDAVİSİNDE LUMBOPERİTONEAL SHUNT: OLGU SUNUMU

Nursel Yılmaz[1], İsmail Şimşek[1], Yahya Güvenç[1]

[1]Marmara Üniversitesi Pendik Eğitim ve Araştırma Hastanesi Beyin ve Sinir Cerrahisi Anabilim Dalı

Amaç: Psödomeningosel doğumsal,cerrahi veya travma sonrası beyin omurilik sıvısının dura ve araknoid zarların yırtılması nedeniyle ekstradural mesafede birikmesi sonucu gelisen bir yalancı kesedir(1,2).Tedavisi dura açıklığının doğrudan tamiridir(3).Bu yazıda spinal travma nedeniyle opere edilen,bir yıl sonra psödomeningosel geliştiği saptanan ve cerrahi olarak onarılmasına rağmen semptomları devam eden,lumboperitoneal shunt ile başarılı bir şekilde tedavi edilen bir olgu sunulmuştur.

Bulgular: Acil servise motor kazası sonrası getirilen 18 yaşında erkek hastada L4 vertebrada burst fraktürü izlendi. Manyetik rezonans görüntülemede(MRG) kemik fragmanların spinal kanalı bu düzeyde total oblitere ettiği,kauda liflerinin belirgin bası altında olduğu görüldü(Şekil 1).Hastanın acilde tarafımızca yapılan ilk muayenesinde idrar sondasıyla takip edildiği görülüp inkontinans durumu değerlendirilemedi.Bilateral alt ekstremitede uyluk fleksiyonu 3/5 kas gücünde değerlendirildi.Hasta ve ailesinin cerrahi karar verme sürecinde paralizisinin ilerlemesi üzerine hasta acil operasyona alındı.Hastaya dekompresyon ve L2-L3-L5-S1 bilateral transpediküler enstrümantasyon yapıldı.Hastanın idrar ve gaita kontrolünde postop dönemde 2-3 ay içinde gerileme olduysa da tam düzelme görülmedi,6 aylık takiplerinde aralıklarla devam ettiği kaydedildi.Postop 2.aydan itibaren operasyon alanına palpasyonla bacaklara yayılan şiddetli ağrı ve anal bölgede his kaybı tariflemesi üzerine MRGde L4 vertebra düzeyinde posterior elemanlara doğru bombeleşen yaklaşık 4cm çapında psödomeningosel görüldü, cerrahi planlandı(Şekil 1).Hastanın bu dönemdeki preop muayenesinde bilateral uyluk fleksiyon kuvvetinin 4/5 olduğu görüldü.Sol kalça, perianal ve bilateral tibial bölgede hipoestezi mevcuttu.Hastaya dura grefti onarımı yapıldı ancak hastanın postop dönemde idrar retansiyonu geliştiği görüldü, hastanın sondalı takibine devam edildi. Hastanın baş ağrıları, L1 köküne uyan dermatom alanında yeni hipoestezi gelişmesi üzerine lomber MRG tekrarlandı,psödomeningoselin sebat ettiği görüldü(Şekil 1).Hasta reopere edilerek lumboperitoneal shunt takılması sonrası sonda ile taburcu edildi.Olgumuzun 18 aylık takiplerinde tüm şikayetlerinde gerileme oldu, motor ve duyu muayenesi normal olarak değerlendirildi.Spontan idrar ve gaita yaptığı, inkontinansının düzeldiği görüldü.

Şekil 1

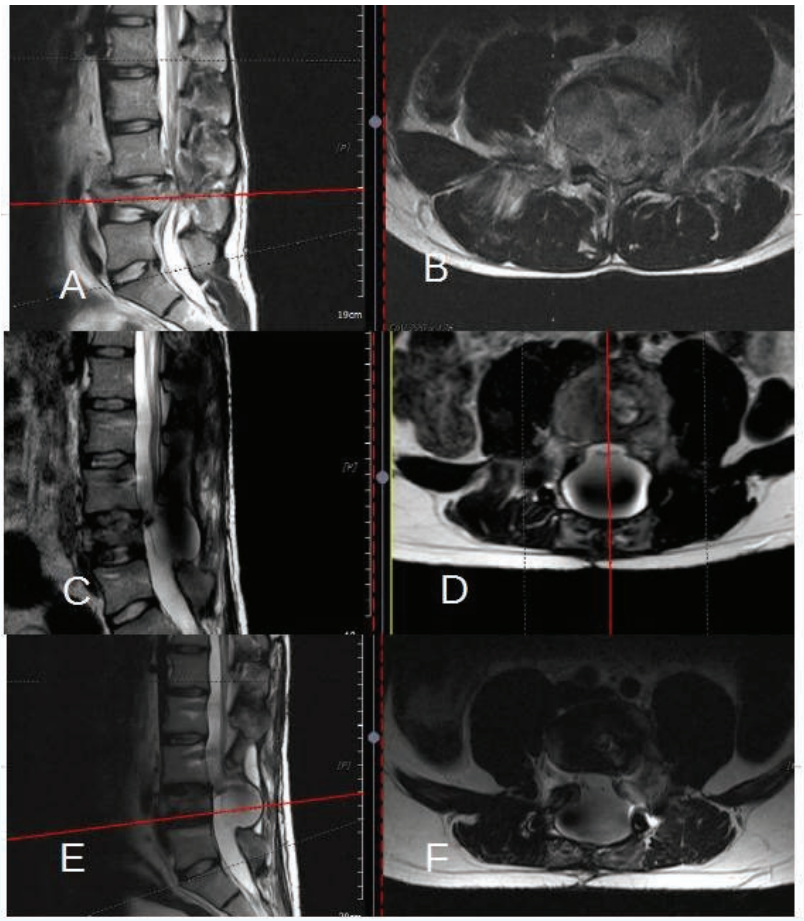

A-B: Acil başvurusu MRG C-D: Postop Psödomeningosel görüntüsü E-F: Dura onarımı sonrası MRG

Sonuç: Cerrahi ya da travmaya sekonder olgularda durada yırtık olduğu fark edilmediğinde veya kapatılamadığında psödomeningosel gelişebilir.Uzun süreli BOS maruziyeti ile bağ doku reaksiyonu ile gelişen fibrozis psödomeningosele yol açar(4).Psödomeningosel bulunduğu yere göre semptom verebilir(5). Postoperatif subkutan BOS koleksiyonları genellikle şişlik dışında asemptomatik olup genellikle tekrarlanan BOS aspirasyonu,mekanik kompresyon ve/veya lomber ponksiyon ile çözülür(6).Bunlar başarılı olmadığında veya semptomatik olanlar tedavi edilmelidir ve öncelikli tedavi dura onarımıdır(7).Dura onarımının yapılamadığı veya yeterli fayda göstermediği durumlarda lumboperitoneal shunt kullanılabilir.Psödomeningosele yönelik ilk lumboperitoneal shunt, lomber lipom ameliyatı sonrası gelişen kistler için H.E.James ve P.A.Tibbs tarafından uygulanmıştır(8).Posttravmatik psödomeningosele yönelik ilk lumboperitoneal shuntsa Kitchen tarafından Ll-L2 seviyesindeki ventral psödomeningosele yönelik yerleştirilmiştir(9).Literatürde spinal etiyolojili psödomeningosel vakası nadir bulunmakta olup bunlar arasında shunt uygulamasına inkontinans ve hiperaljezi tabloları açısından böyle dramatik yanıt veren başka olgu rapor edilmemiştir.

S - 048

NÜKS DİSK HERNİSİNDE RADYOLOJİK PREDİSPOZAN FAKTÖRLERİN DEĞERLENDİRİLMESİ

Tamer TUNÇKALE[1], Bilgehan POTOĞLU[1]

[1]Namık Kemal Üniversitesi, Tıp Fakültesi, Beyin ve Sinir Cerrahisi Ana Bilim Dalı

Amaç: Lomber disk hernisi (LDH) tedavisinde en etkin yöntem olan mikrocerrahinin uygulandığı hastalarda uzun dönem en önemli komplikasyon nüks lomber disk hernisidir (rLDH). Bu çalışmada Lomber MRI üzerinden ölçülen parametrelerle rLDH gelişiminde rol alabilecek farklı faktörleri ortaya koymayı amaçladık.

Yöntem: Çalışmamıza L4-5 disk mesafesinden mikrocerrahi geçirmiş 60 hasta dahil edildi. Hastalar 5 yıllık takiplerinde nüks gelişmiş (rLDH grup) ve gelişmemiş (LDH grup) iki eşit sayıda gruba (n=30) ayrıldı. Her iki grubun demografik verileri çıkartılmış preoperatif MRI görüntülerinde disk mesafe yükseklikleri, lumbar subkutanöz yağ dokusu kalınlığı(LSYK), bilateral paraspinal adelelerin kesit alanları (KA), foramen yükseklik ve genişlikleri, ligamentum flavum(LF) kalınlıkları, ve facet açıları ölçülmüştür. Gruplar arasında ki fark istatistiksel olarak değerlendirilmiştir.

Bulgular: Paraspinal total kas KA ortalaması rLDH grubunda LDH grubuna göre anlamlı düşük bulunmuştur. (sırasıyla 60,08±12,99 cm^2 ; 68,70±13 cm^2, p=0,013) Sağ(R) ve sol(L) Musculus psoas (MP)(sırasıyla R; p=0,035 ,L; p=0,032) ve Musculus multifidius(MM) (sırasıyla R; p=0,001,L; p=0,003) KA'ları rLDH grubunda düşük bulunmuştur. Muskulus erektör spina kası sağ ve sol KA'ları her iki grupta benzer bulunmuştur (sırasıyla R; p=0,269, L; p=0,215). LSYK, rLDH grubunda 16,69±9,39mm, LDH grubunda 9,39±5,37mm olup fark anlamlı bulunmuştur (p<0,000). rLDH grubuda LF kalınlığı sağ ve sol tarafta anlamlı derecede yüksek bulunmuştur (R-L; p<0,000). Her iki grup disk yüksekliği, foramen boyutları ve facet açıları açısından benzerdi (R-L; p>0,05).

Tartışma: Lomber disk hernisi nedeniyle opere olan hastalarda nüks gelişiminde yaş, cinsiyet, sigara kullanımı, obesite gibi kabul görmüş predispozan faktörler mevcut olup bu faktörlere sahip olmayan hastalarda da nüks görülebilmektedir. Literatürde paraspinal kas KA'ları ile ilgili çalışmalarda radikülopatisi olan hastalarda aynı taraf kas gruplarında atrofi geliştiğini bildiren yayınlar mevcuttur. Ancak nüks gelişimi ile ilgisi araştırılmamıştır. Disk yüksekliğinin fazla olduğu vakalarda nüks ihtimalinin fazla olduğunu savunan çalışmalar vardır ancak bizim sonucumuzla uyumlu değildir. LSYK, foramen yükseklik ve genişlikleri, ligamentum flavum(LF) kalınlıkları, ve facet açıları ile ve nüks gelişimi ile ilgili literatüre henüz bir bildiri yoktur.

Sonuç: Bu çalışmanın sonucunda rLDH görülen vakalarda MP ve MM kaslarında volüm düşüklüğü, LSYK, ve LF de kalınlık artışının bulunduğu görülmüştür. Disk yüksekliği, foramen boyutları ve faset açıları ile rLDH arasında bir ilişki bulunmamıştır.

S - 049

LOMBER KOMŞU SEGMENT HASTALIĞI : BİR OLGU SUNUMU

Gültekin BAŞ[1], Emre ÖZKARA[1], Zühtü ÖZBEK[1], Murat VURAL[1], Ali ARSLANTAŞ[1]

[1]Eskişehir Osmangazi Üniversitesi, Beyin Ve Sinir Cerrahisi Ana Bilim Dalı, Eskişehir, Türkiye
[2]Eskişehir Osmangazi Üniversitesi

Amaç: Komşu segment hastalığı (KSH) yılda yaklaşık %2 ila %3 oranında meydana gelen, lomber spinal füzyonu takiben en sık görülen uzun süreli reoperasyon nedenidir. Bir olgu sunumu eşliğinde KSH hakkında bilgi vermeyi amaçladık.

Yöntem: 58 yaşında kadın hasta yaklaşık 19 ay önce dış merkezde yapılan cerrahi sonrası radiküler semptomları rahatlamış, yol yürüme mesafesi artmış. Ancak son 2 aydır bacaklarında yol yürüyememe, sol bacağında ağrı şikayeti ile başvuran hasta sunuldu.

Bulgular: Mevcut şikayetlerle yapılan muayenesinde hastanın öne doğru eğilerek ve dizlerini kırarak yürümeye çalıştığı ancak 5-10m yol yürüdükten sonra dinlenme ihtiyacı hissettiği,hastanın sol diz fleksiyon ekstansiyonunda 2/5 kayıp olduğu sağda diz fleksiyon ekstansiyonunda früst kayıp olduğu izlendi. Tetkiklerinde daha önceden L3-4-5-S1 transpediküler stabilizasyon yapıldığı, yapılan yeni incelemelerinde ise L2-3 mesafesinde kanalda ve foramenlerde daralma olduğu hastanın L2 vertebra alt end platede dejenerasyon olduğu izlendi. L3 ve S1 vidalarının etrafında psödoartroz geliştiği tomografisinden izlendi. Hasta cerrahiye alınarak T11-12-L1-2-3-4-5 stabilizasyon yapıldı(Resim 1). Gevşeyen S1 vidaları söküldü. L3 vertebrasındaki transpediküler vidalar değiştirildi. T12-L1-2-3 vertebralarına ponte osteotomileri yapılarak kifotik açılanma düzeltildi. Postoperatif hastanın nörolojik muayenesi intakt ağrıları geçtiği izlendi.

Tartışma: KSH ve ilişkili cerrahiler, lomber dejeneratif hastalıklar için lomber füzyon ameliyatlarından sonra ortaya çıkabilecek önemli olumsuz sonuçlardır. KSH gelişimi için rapor edilen risk faktörleri arasında hastanın yaşı, sigara kullanımı, komşu seviyede önceden var olan dejenerasyon, laminektominin kapsamı, füzyon uzunluğu ve postoperatif sagital dizilim bozukluğu yer alır. Radyolojik ve semptomatik KSH'den kaçınmak için lomber dejeneratif hastalıkların tedavisinde hareket koruyucu prosedürler ve yapay disk replasmanı gibi alternatif cerrahi yöntemler tasarlanmıştır. Birçok çalışma radyolojik ve semptomatik KSH için risk faktörlerini araştırmış olsa da, literatürde sınırlı kanıt vardır.

Sonuç: KSH için yapılan çalışmalar, posterior vidalama ve sagital dizilimin restorasyonunun KSH oranını etkileyebileceğini, minimal invaziv cerrahi prosedürlerin ise KSH gelişimini daha az etkilediği görüşü mevcuttur.

Hastanın preoperatif MR, tomografisi ve postoperatif tomografisi

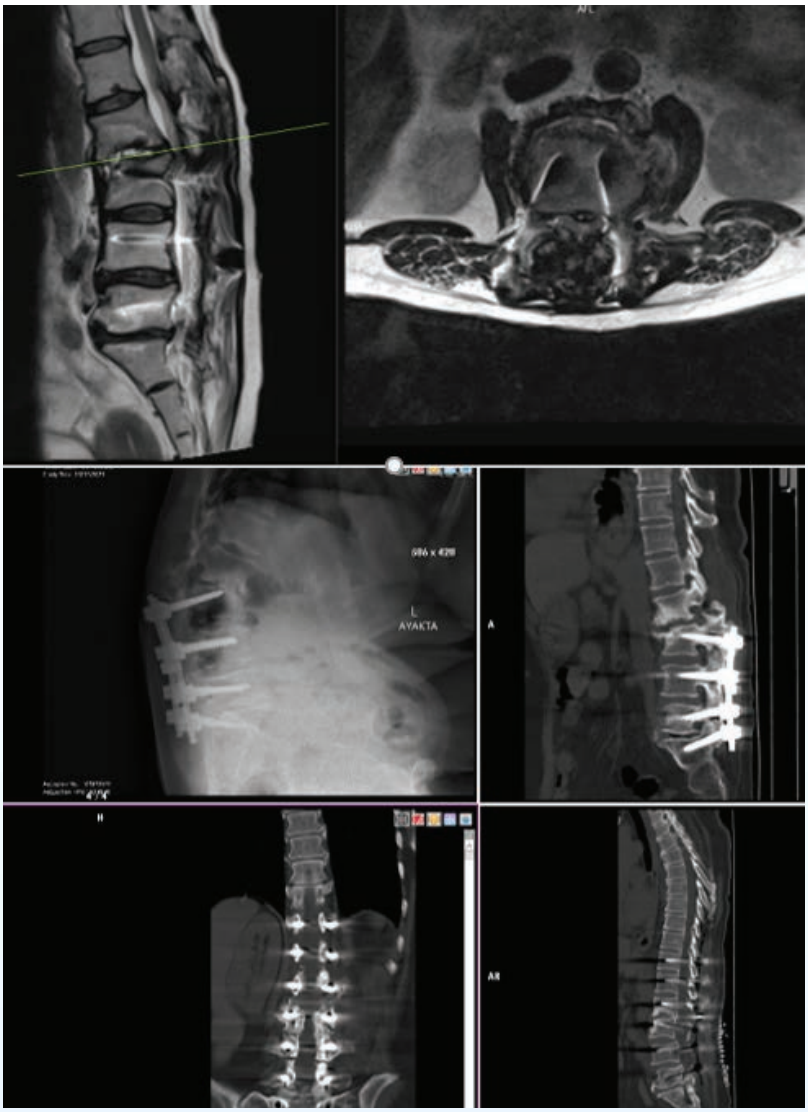

S - 050

NADİR GÖRÜLEN VASKÜLER NEOPLAZM HEMANJİOENDOTELOMA'NIN KALVARYAL SPİNAL TUTULUMU

Gizem BAŞYAZICI EKİNCİ[1], Can EKİNCİ[2], Nazlı Sena ŞEKER[3], Evrim YILMAZ[3], Zühtü ÖZBEK[1]

[1]Eskişehir Osmangazi Üniversitesi Tıp Fakültesi, Nöroşirürji Anabilim Dalı, Eskişehir, Türkiye
[2]Eskişehir Osmangazi Üniversitesi Tıp Fakültesi, Plastik, Rekonstrüktif ve Estetik Cerrahi Anabilim Dalı, Eskişehir, Türkiye
[3]Eskişehir Osmangazi Üniversitesi Tıp Fakültesi, Patoloji Anabilim Dalı, Eskişehir, Türkiye

Amaç: Epiteloid hemanjioendoteloma nadir görülen bir vasküler tümördür. Metastatik potensiyeli olan lokal invaziv bu tümörün sıklıkla akciğer, karaciğer ve kemik tutulumu bildirilmiştir. Spinal tutulum ve özellikle de kalvaryal tutulumu ise çok nadir olarak görülür. Primer malign kemik tümörlerinin %0,5'ini epiteloid hemanjioendotelyoma oluştururken bunların arasında kafa kaidesi tutulum oranı net olarak bildirilmemiştir. Takip ve tedavisinde ise klinisyenlerce görüş birliği olmamakla birlikte progrese olmayan metastaz yapmayan vakalarda takip uygulanabilmektedir. Metastaz yapabilmesi nedeniyle cerrahi yaklaşım öneren otörler de mevcuttur. Küçük ve sayıca az lokalize kemik lezyonlarında, total cerrahi rezeksiyonun prognozda iyi sonuçlar doğurduğu bilinmektedir. Öte yandan rezidü veya nüks olgularında kemoterapi ve radyoterapinin etkisi net bilinmemektedir. Biz bu sunumda nadir olarak görülen kalvaryalden karvalyale metastazlı ve spinal tutulumlu 2 hastalık olgu serisi ile hem literatürdeki bilgilere ışık tutmayı hem de tanı ve tedavi yaklaşımı açısından bir algoritma oluşturmayı amaçlamaktayız.

Yöntem: Kafada şişlik nedenli başvuran kalvaryal kemikte kitle saptanan hasta ile bilateral bacaklarda ağrı, uyuşukluk şikayetleri ile başvuran TH5 hizasında epidural kitle saptanan hastanın anamnez, radyolojik görüntü, cerrahi sonrası patolojik spesimen kayıtları retrospektif olarak taranmış ve tanı aşaması, tedavi yöntemleri, cerrahi sonrası nüks ve metastaz durumları incelenmiştir.

Bulgular: Olgu-1: 21 yaş erkek hasta oksipital kitle sebebiyle opere edilen ve patolojisi hemanjiyoendotelyoma gelen takiplerinde farklı yıllar içerisinde farklı alanlarda yine kafa kaidesine metastaz gelmesi üzerine hastaya 4 defa daha cerrahi müdahalede bulunuldu ve 1 defa da radyoterapi verildi. Bu süreçte hastanın yapılan PET CT'lerinde başka bir bölgede tutulum saptanmadı. Olgu-2: 49 yaş erkek hasta tarafımıza 1 yıldır olan bilateral bacaklarda ağrı, uyuşukluk yanma şikayetleri ile başvurdu. Yapılan görüntülemede TH5 hizasında epidural kitle tespit edilmesi üzerine tarafımızca TH5 laminektomi, epidural kitle eksizyonu, TH4 ve TH6 transpediküler stabilizasyon yapıldı. Patolojisi hemanjiyoendotelyoma gelen ve postop defisitsiz taburcu edilen hasta ek radyoterapi veya kemoterapi almadı. Takiplerinde nüks veya metastaz bulgusu görülmedi.

kalvaryal metastaz

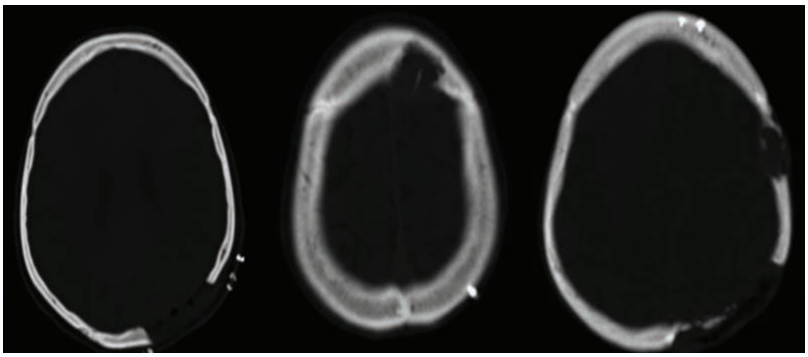

olgu 1 hastanın takiplerindeki kemik metastazları

Tartışma: Bizim iki olguluk vaka serimiz bir hastamıza radyoterapi verilmesine rağmen nükslerle seyretmiş; bir hastamızda ise yalnız cerrahi tedavi sonrası izlemde kür sağlandığı görülmüştür. Burada hastaların farklı olması, farklı bölgede görülmesi, patolojik alt tiplerinin benzer olmaması sebepler arasında sayılabilir. Literatür tarandığında radyoterapinin çaresiz kalınan nüks ve metastazlı vakalara uygulandığı düşünülürse, belki de preoperatif veya erken postoperatif radyoterapinin cerrahi ihtiyacını azaltabileceğini söylenebilir.

Sonuç: Epiteloid hemanjioendoteloma nadir görülen bir vasküler tümördür. Metastatik potensiyeli olan lokal invaziv bu tümörün sıklıkla akciğer, karaciğer ve kemik tutulumu bildirilmiştir. Spinal tutulum ve özellikle de kalvaryal tutulumu ise çok nadir olarak görülür. Epiteloid hemanjioendotelyomada klinik, tedavi ve prognoz hastadan hastaya değişmektedir ve hali hazırda tanı ve tedavi algoritması hala oluşturulamamıştır.

S - 051

KISA SEGMENT STABİLİZASYON İLE KESKİN SKOLYOTİK OMURGA DEFORMİTESİNİN DÜZELTİLMESİ

Ezgi Akar[1], Ahmet Öğrenci[2], Sedat Dalbayrak[2]

[1]Haydarpaşa Numune Eğitim ve Araştırma Hastanesi
[2]Medicana Ataşehir Hastanesi

Amaç: Dejeneratif skolyoz ilerleyen yaşta olan bel ve sırt ağrıları ve yaşam kısıtlanmasının önemli bir sebebidir. Uzun segment stabilizasyon ve dekompresyon hem hastanın şikayetlerinin geçirilmesi, hem de omurganın koronal ve sagital dengesinin sağlanması için gerekmektedir. Ancak uzun segment stabilizasyon cerrahileri ileri yaşlı ve sıklıkla eşlik eden morbiditeleri mevcut bu hastalarda iyileşme süresini arttırmakta ve komplikasyon oranlarını yükseltmektedir. Bu sebeple seçilmiş skolyotik deformite olgularında kısa segment stabilizasyonun yeterli ve etkili olabilceğini göstermeyi amaçladık.

Yöntem: 2019-2021 yılları arasında opere ettiğimiz keskin skolyotik deformitenin segmental açılanmaya bağlı olduğu düşünülen 6 skolyoz korreksiyonu yaptığımız olgumuzu sunduk.

Bulgular: Tek segmentteki anormal açılanmanın maksimum olduğu ve skolyotik deformitenin bu segmente bağlı olduğunu düşündüğümüz segmente transpediküler vidalama ve posteriyor lomber interbody füzyon ile stabilizasyon yaptık. Olguların preop ortalama cobb açıları ve postop cobb açısı değerleri değerlendirildiğinde anlamlı farklılık ve azalma olduğu izlendi.

Tartışma: Dejeneratif skolyozun tedavisinde, cobb açısı değeri büyük olan ve sagital dengesi ileri derecede bozuk olan olgularda uzun segment stabilizasyon önerilir. Ancak uzamış cerrahi insizyon ve cerrahi süresi ile kanama, komplikasyon riski ve hastanede kalış süresi artmaktadır. Bu sebeplerle tek bir seviyedeki anormal açılanmanın skolyoza sebep olduğu düşünülen olgularda, uzun seviye posteriyor stabilizasyon yerine, sadece deformiteye sebep olan segmentin kısa seviyeli bir vidalaması uygun deformite korreksiyonu için yeterlidir.

Sonuç: Yapmış olduğumuz preoperatif ve postoperatif cobb açısı ölçümleri ile koronal dengenin sağlanmış olduğunu gösterdik.

S - 052

POSTERIOR MIDLINE ODONTOİDEKTOMİ ; BASİLER İNVAJİNASYON TEDAVİSİNDE YENİ CERRAHİ YAKLAŞIM VE "L" ŞEKİLLİ KEMİK KESİCİ UCUN CERRAHİYE KATKISI

İhsan DOĞAN[1], Serdar SOLMAZ[2], Koral ERDOĞAN[3], Bilal ABBASOĞLU[1], Yusuf Şükrü ÇAĞLAR[1], Halit Anıl ERAY[1]

[1]Ankara Üniversitesi Tıp Fakültesi ,Beyin ve Sinir Cerrahisi Anabilimdalı, Ankara, Türkiye
[2]29 Mayıs Devlet Hastanesi, Beyin ve Sinir Cerrahisi Kliniği, Çankaya, Ankara, Türkiye
[3]Tunceli Devlet Hastanesi, Beyin ve Sinir Cerrahisi Kliniği, Tunceli,Türkiye

Amaç: Basiler invajinasyon kraniyoservikal bileşkenin sık karşılaşılan malformasyonudur. Odontoiid prosesin foramen magnuma doğru protürüde olması ile karakterizedir. Bölgeye cerrahi yaklaşımlar kraniyoservikal bileşkenin kompleks anatomisi ve üst servikal bölgeyi içine almasından ötürü mortalitesi ve morbiditesi yüksek cerrahilerdir. Bu çalışmadaki amaç servikal ventral dekompresyon sağlamak için güvenli ve efektif bir cerrahi yaklaşım tanımlamaktır.

Yöntem: 26 yaşında, boyun fleksiyonu ile elektrik çarpması, ellerde uyuşma, yürüme güçlüğü, tetraparezisi olan erkek hasta ile 9 yaşında, boyun ağrısı, ellerde ve ayaklarda güçsüzlük, boyun ekstansiyonu ile tetiklenen yürüme güçlüğü olan erkek hastanın servikal miyelopatisi ve direk ventral servikomedüllar bileşke basısı radyolojik ve klinik olarak doğrulanmış olup iki hastada basiler invajinasyon tedavisinde yeni bir cerrahi yöntem tanımlanmıştır. Posterior odontoidektomi tekiniğinde C2 laminası ekspoze edildikten sonra üst servikal kord C2 vertebrasının pars interartikülarisleri takip edilerek sirkumferansiyal olarak serbestleştirip nöronavigasyon eşiğinde odontoidektominin sınırları belirlenmiştir. L- tipi açılı uçlu kemik kesiciler (BS01, BS1S, EX03) ile bilateral rezeksiyon işlemi tamamlanmıştır. Açılı endoskop ile (Qevo®, Kinevo® 900, Carl Zeiss Meditec AG, Jena, Germany) rezeksiyon sahası kontrol edilmiş, hastalara aynı cerrahi seansında , aynı pozisyonda posterior kraniyoservikal stabilizasyon yaparak operasyonu sonlandırılmıştır. Hastaların yakın dönem ve uzun dönem postoperatif takipleri ile klinik tabloları izlenmiştir.

FİGÜR

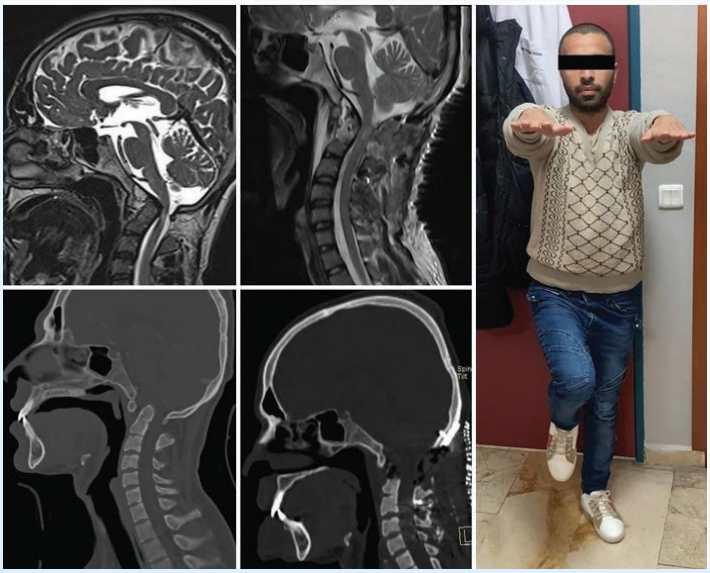

26 yaş erkek hasta 1 yıldır artan boyun ağrısı, bacak ve kolalrda güçsüzlük ve uyuşma, el parmaklarında

karıncalanma şikayetleri ile geliyor.T2 ağırlıklı MR görüntülerinde kompresyona bağlı hiperintens servikal medulla görülmekte. Postoperatif görüntülemelerinde odontoidektomi sonrası dekompresyon görülmekte. Hastanın 9.ayda nörolojik muayenesinde düzelme izlenmekte.

FİGÜR 2

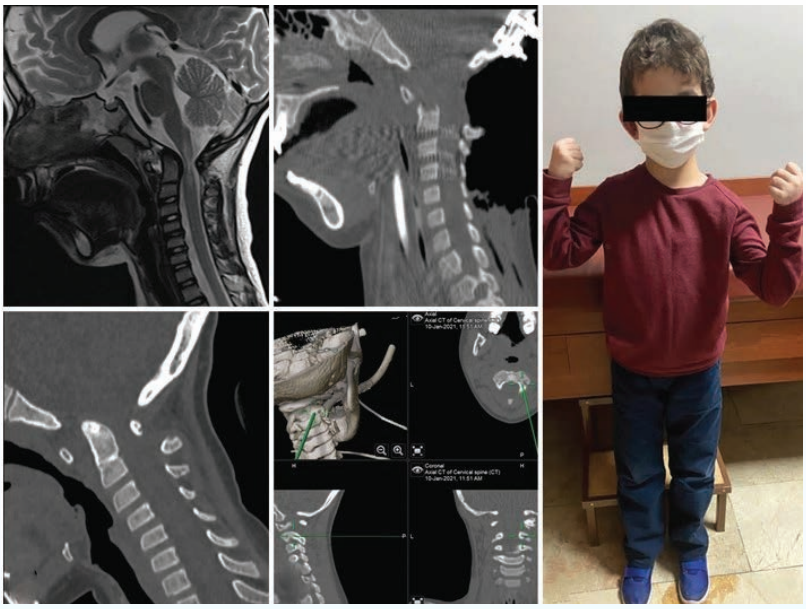

9 yaşında erkek hasta 2 haftadır olan baş-boyun ağrısı, 4 ekstremitede güçsüzlük ve sol kolda uyuşma şikayetleri ile geliyor. Preoperatif T2 ağırlıklı MR görüntülerinde basiler invajinasyon ve odontid tip'in foraman magnuma protrüzyonu, medullar basısı görülmekte.Postoperatif BT ve MR görüntülemelerinde ventral dekompresyon gösteriliyor. 12. ayda hastanın nörolojik muayenesinde iyileşme gösterilmekte.

Bulgular: İki vakada da rezeksiyon işlemi intraoperatif ve postoperatif komplikasyonla karşılaşılmadan tamamlanmış olup iki hastada da nörolojik muyanesinde iyileşme,parestezi azalması, elektrik çarpması hissi, yürümede güçlük, baş dönmesi ve vertigo benzeri semptomları azalmış ve takiplerinin 9. ve 12. aylarında tam klinik iyileşme , hoffman ve babinski patolojik reflekslerinin kaybolduğu gözlenmiştir.

Tartışma: Kraniyoservikal bileşke anomalileri yüksek instabilite ve stenoz riskleri ile karakterize olup nöroşirürjikal riskli cerrahi alanlarıdır. En sık kullanılan transoral transfaringeal yaklaşımdır. BOS fistülü, cerrahi alan enfeksiyonu, mediastinit, uzamış entübasyon ve hospitalizasyon süreleri ile yüksek morbidite ve mortaliteye sahiptir. Posterolateral yaklaşım, vertebral arter ile olan ilişkisinden dolayı yüksek riskli olup vertebral arter mobilizasyonu ile uygulanma sıklığı artmıştır. Posterolateral yaklaşımın varyasyonları olan far lateral yaklaşım üst servikal korda lateral ve superior ekspozisyon sağlarken ekstrem lateral yaklaşım kraniyoservikal bileşkenin anterioruna erişim sağlayabilir ancak sadece unilateral fiksasyona olanak sağlar. Posterior midline yaklaşım açılı uçlu kemik kesiciler ile bilateral olarak odontoidektomiye ve aynı seansta hastanın repozisyonuna gerek kalmadan posterior kraniyoservikal stabilizasyona olanak verdiği için efektifliği ve güvenilirliği daha yüksek bir cerrahi prosedürdür.

Sonuç: Posterior midline odontoidektominin servikomedüllar bileşke ventral dekompresyonu için güvenli ve efektif bir cerrahi yöntem olduğunu ve dekompresyon sahasının transoral yaklaşıma göre daha geniş olduğunu iki vaka üzerinden açıklanıyor. Posterior kraniyoservikal stabilizasyon ile total servikal dekompresyonun aynı cerrahi seansında tamamlanabileceği değerlendirilmeli ve avantajları cerrahi planlanamada göz önüne alınmalıdır.

S - 053

SPİNAL ATEŞLİ SİLAH YARALANMALARININ EPİDEMİYOLOJİK KARAKTERİSTİKLERİ, SOMALİ'DEN RETROSPEKTİF TEK MERKEZLİ ÇALIŞMA

Abukar Mohamed OSMAN[1], Mohamed Abdirahman FARAH[1], Çağhan TÖNGE[1], Muhammed SAID[1], Abdiaziz SIAD[1]

[1]Mogadişu Somali-Türkiye Recep Tayyip Erdoğan Eğitim ve Araştırma Hastanesi

Amaç: Spinal kord hasarında penetran yaralanmaların payı %10-20 arasındadır. Trafik kazalarından ve düşmelerden sonra en sık yaralanma paterni olan penetran yaralanmalarda, önemli bir payı da ateşli silah yaralanmaları almaktadır. Terör olaylarının yaygın olduğu bölgelerde, spinal penetran yaralanmalar daha sık görülmektedir. Bu çalışmada Somali'nin başkenti Mogadişu'daki ateşli silah yaralanmalarının epidemiyolojik karakteristiklerinin ve çıktılarının incelenmesi planlanmıştır.

Yöntem: Çalışmaya Somali Mogadişu Recep Tayyip Erdoğan Eğitim ve Araştırma Hastanesi'ne 2018 Ocak – 2022 Mart ayları arasında ateşli silah yaralanması nedeniyle oluşan spinal yaralanma ile başvuran hastalar dahil edilmiştir. Hasta verilerine hastane arşivinden ve elektronik kayıtlardan retrospektif olarak ulaşılmış ve hastaların demografik özellikleri, travmanın yeri, AO klasifikasyonu, spinal kord hasarı varlığı, eşlik eden travmalar, hastalara uygulanan cerrahi işlemler, yoğun bakım yatışı, hastane yatış süresi, hastane mortalitesi, komplikasyonlar, ASIA skorları değerlendirilmiştir. Hastalara ulaşılarak preoperatif ve postoperatif ağrı skorları elde edilmiştir. Elde edilen veriler SPSS v.24 aracılığıyla; demografik veriler nicel veri analizlerinden tanımlayıcı veri analizi yöntemleri ile incelenmiş, faktör incelemeleri one way ANOVA aracılığıyla yapılmış ve farklılıklar independent t test ile incelenmiştir.

Bulgular: Retrospektif tarama sonrasında 24 hastaya ulaşılmıştır. 4 hastanın verileri yeterli olmadığı için çalışmadan çıkarılmıştır. İncelenen 20 hastanın ortalama yaşı 28,3 (13-50 sd. %8,9), E:K oranı 19:1 olarak bulunmuştur. Travmaların %15'i servikal, %15'i torakal, %65'i lomber bölgeyi içermektedir. Sadece 1 hastada torakolomber travma birlikte görülmüştür. AO klasifikasyonuna göre en büyük oran 1B2N4M1A ile distraksiyon hasarı, komplet spinal kord hasarı ASIA A ve posterior gerilim bandı hasarı olan hastalara (%20) aitti. Hastaların %40'ında yoğun bakım takibi gerektiği izlendi. Hastaların %20'si ASIA A, %25'i ASIA B, %25'i ASIA C ve %30'u ASIA D grubuna dahildi. Hastaların ameliyat öncesi ağrı ortalaması 10 üzerinden 5,05 iken postoperatif dönemde bu ortalama 1,2 olarak geldi ($p<0,001$).

Tartışma: Ateşli silah yaralanmalarına bağlı spinal kord yaralanmaları, 3. Dünya ülkelerinde önemli bir sağlık problemi olarak karşımıza çıkmaktadır.

Sonuç: Komplet spinal kord hasarı olan hastaların postoperatif yoğun bakım takibi, travma ve hasta bakımı, hastaların çıktıları ile ilgili olumlu sonuçlar vermektedir.

S - 054

QUEVO EŞLİĞİNDE HİBRİD ENDOMİKROSKOPİK LOMBER DİSKEKTOMİ

İhsan DOĞAN[1], Halit Anıl ERAY[1], Emre Bahir METE[1], Özgür ORHAN[1], Murat ZAİMOĞLU[1], Koral ERDOĞAN[2], Yusuf Şükrü ÇAĞLAR[1]

[1]Ankara Üniversitesi Tıp Fakültesi ,Beyin ve Sinir Cerrahisi Anabilimdalı, Ankara, Türkiye
[2]Tunceli Devlet Hastanesi, Beyin ve Sinir Cerrahisi Kliniği, Tunceli

Amaç: Perkütan endoskopik diskektomi yaygın kullanılan minimal invaziv cerrahi yöntemi haline gelmiş olup yara iyileşme süresi azalması, postoperatif daha az dorsaljiye neden olması nedeniyle tercih edilmektedir. Direk perkütan yaklaşımlar intervertebral disk herniyasyonuna eşlik edebilecek lateral recess stenozu, flavum ligamenti ve faset eklem hipertrofisi gibi transvers root dispozisyonuna ya da ödemine sebep olabilecek ek patoloji varlığında postoperatif transient parastezi sıklığını arttırdığı , komplikasyon sıklığını arttırabileceği gösterilmiştir. Bu yazıda sunulan vakada spinal kanal stezonu ek patolojisi olmayıp orta hat ridge formasyonu oluşturan T2 MR görüntülemesinde siyah disk herniyasyonu olarak tanımlanan patoloji mevcut olup endoskopik görüntülemenin eşlik ettiği hibrid interlaminar lomber mikrodiskektomi ile iki cerrahi yaklaşımın olumlu özelliklerini kombine ederek mikrocerrahi alanı hakimiyeti arttırılması ile elde edilen avantajları ortaya konulmuştur.

Yöntem: 66 yaşında kadın, 2 yıldır olan bel ve progresif olarak artan sol bacak ağrısı şikayetleri olan hastanın T2 ağırlıklı MR görüntülerinde L4-L5 intakanaliküler mesafede orta hatta ridge formasyonlu siyah intervertebral disk protrüzyonu saptanmıştır. Muayenede defisit saptanmamış, sol SLR si 30 derece pozitiftir. Hasta prone pozisyonda, kalça fleksiyona alınarak floroskopi ile L4-L5 mesafesi belirlendikten sonra lineer cilt kesisi yapılmış, fasyatomi ardından paravertebral kasları sola lateralize olarak subperiostal diseke edilmiştir. Endoskop (Qevo®, Kinevo® 900, Carl Zeiss Meditec AG, Germany) getirilerek mikroskop ekranın hibrid görüntü oluşturulması ardından L4 ve L5 vertebra laminaları, faset eklemi mediyali görülüp burr ile kaudal ve kraniyal laminalar turlanmış, lateral recess ortaya koyulmuştur. Mikropunch ile flavektomi yapılarak geçilmiş, root aksillasından aspiratörle retrakte edilip annulotomi yapılmış ve diskektomi yapılarak operasyon sonlandırılmıştır.

FİGÜR 1

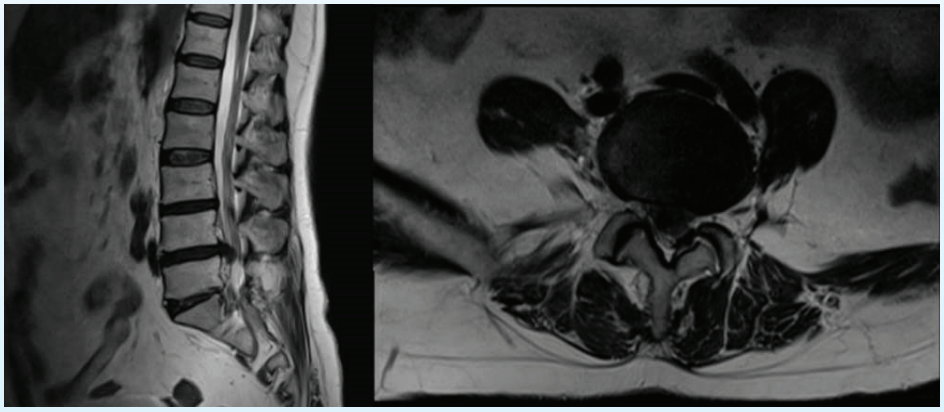

Sagittal ve aksiyal T2 ağırlıklı MR görüntülerinde L4-L5 intervertabral diskinin orta hatta ridge formasyonlu protrüzyonu görülmektedir.

FİGÜR 2

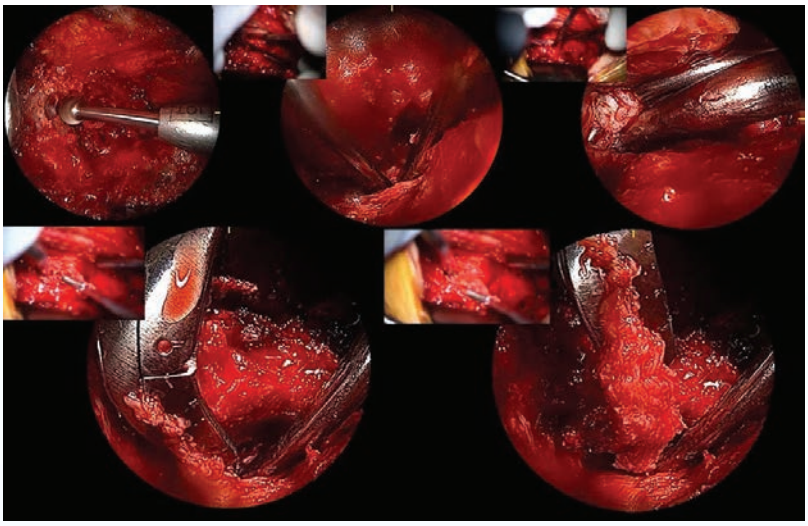

Sol üstte endoskop ile kaudal laminanın burr ile turlandığı, ardından sol üstlerinde mikroskopik eş zamanlı görüntüleri olan endoskopik görüntülerde anuulotomi yapıldığıi mesafeden punch yardımı ile diskektomi yapıldığı ve root aksillasının aspiatör ile retrakte edildiği görülmektedir.

Bulgular: Hastada intraoperatif ve postoperaitf komplikasyon gelişmemiş, postoperatif bacak ağrısı geçmiş ve parestezi şikayeti olmamıştır. Hasta operasyonun ertesi günü taburcu edilmiş ve 1 ay sonra kontrolünde patoloji saptanmamıştır.

Tartışma: Endoskopik interlaminar ve translaminar yaklaşımlarda kanal stenozuna sebep olan patolojiler laminektomi ve flavektomi esnasında root kompresyonu ile postoperatif parestezi sıklığını arttırıp endoskop ile mikroskopun beraber kullanıldığı, laminektominin ve flavektominin hibrid yapıldığı cerrahilerde root basısı tehlikesinin daha az olduğunu, root retraksiyonunun ve laminektomi kemik rezeksiyonunun az olduğunu belirten çalışmalar mevcuttur. Cerrahın eş zamanlı olarak mikroskopu ve endoksopu görebildiği ve insizyon genişletilmeden vertebral ve nörovasküler anatomi dinamik olarak görüntülenmiş, ihtiyaç olduğu kadar kemik rezeke edilmiş, flavumun mikropuch ile rezeksiyonu yeterli olmuş ve annulotomi sonrası disk materyali endoksop ile dinamik olarak görüntülenerek çıkarılmıştır.

Sonuç: Basit diskektomi veya spinal stenozun eşlik ettiği vakalarda pür endoksopik cerrahi tercihine alternatif olarak hibrid görüntülemenin yapılabileceği ve geleneksel mikroskopik diskektominin cerrahi alan hakimiyetinin genişletilebileceği, komplikasyon gelişmesi ihtimalinde cerrahın müdehale avantajının arttığı ve mikroanatomi hakimiyetinin arttığı göz önüne alınarak cerrahi yönteme karar verilmedir.

S - 055

OKSİPUTOSERVİKAL FÜZYON SERVİKAL PEDİKÜLER ENSTRÜMANTASYONDA KLİNİK TECRÜBEMİZ

Mehmet ÖZER[1], Zeki BOĞA[1], Semih Kıvanç OLGUNER[1]

[1]Adana Şehir Hastanesi

Amaç: Oksipito servikal füzyon kraniovertebral bileşke instabilitelerinde kullanılan bir cerrahi yöntemdir. Oksiputun enstrümantasyona dahil edilmesi omurga cerrahları tarafından pek istenmeyen bir durum olsada bazı olgularda endikasyon dahilinde mecburen kullanılmaktadır. Oksiput genellikle c2 servikal pedikül vidaları ve subaksiyal vertebrada lateral masslar hedef nokta olarak seçilir. Ancak lateral mass vidalarının zayıf tutunma gücü sistemin uzun seviye olarak kurgulanması zorunluluğunu getirmektedir. Bu bağlamda bizim klinik yaklaşımımız olan oksiput-c2-c3 pediküler enstrümantasyon hem seviyeyi kısaltmakta hem de biyomekanik olarak daha kuvvetli bir enstrümantasyon oluşturduğunu düşünüyoruz. Biz bu çalışmada kliniğimizde opere edilen 13 hastanın sonuçlarını meslektaşlarımızla paylaşmayı amaçladık.

Yöntem: Kliniğimizde 2012-2021 yılları arasında opere edilen hastalar retrospektif olarak incelendi. Oksiputoservikal pediküler enstrümantasyon yapılan 13 hasta çalışmaya alındı. Hastaların yaş-demografik verileri yanında cerrahi endikasyonları, komplikasyonlar ve füzyon durumu not edildi.

Bulgular: 8 erkek 5 kadın hastanın dahil edildiği çalışmada ortalama yaş 53 olarak saptandı. Cerrahi endikasyonlar arasında 6 hastada tümöre bağlı gelişen instabilite, 4 hastada inflamatuar hastalık, 3 hastada ise enstrüman yetmezliğine sekonder gelişen instabilite nedeniyle oksiputoservikal pediküler enstrümantasyon yapıldı. 3 hastada (%23) komplikasyona rastlandı. Komplikasyonlar içerisinde 2 hastada yara yeri enfeksiyonu nedeniyle yüzeyel yara yeri enfeksiyonu ve 1 hastada ise oksipital plağa bağlı cilt defekti görüldü. Enfeksiyon antibiyoterapi ve debritman ile tedavi edilirken cilt defekti olan hasta plastik cerrahi tarafından flep çevrilerek tedavi edildi. İmplant yetersizliği veya psödoartroz görülmedi.

Tartışma: Oksipitoservikal servikal pediküler vida kullanılarak servikal bölgedeki mobil segment korunmuş olmaktadır.

Sonuç: Oksiputoservikal füzyon cerrahisi boyun hareketlerini ileri derecede kısıtlayan bir yöntemdir. Bu bağlamda en azından subaksiyel vertebrada hareketin devamını sağlamak için mümkün olduğu kadar hareketli segmentin korunması gerekmektedir. Aynı zamanda pedikül vidasının kuvvetli tutunma gücü kısa seviye enstrümantasyona olanak sağlayıp implant yetersizliğini azalttığını düşünüyoruz.

Vaka 1

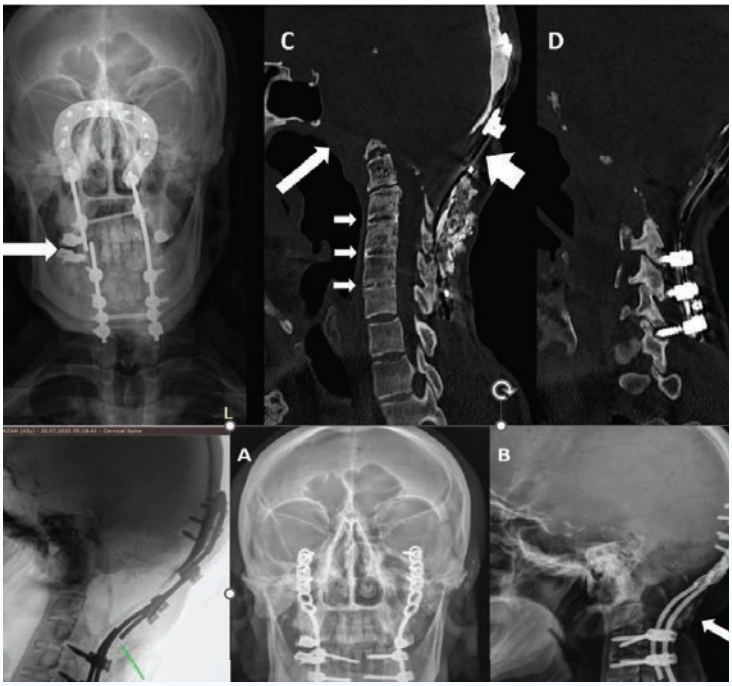

Oksipital füzyon ve lateral mass vidası olan hastanın lateral mass vidalarının gevşemesi üzerine revizyon yapıldı, servikal pediküler vidalar yerleştirildi.

Vaka 2

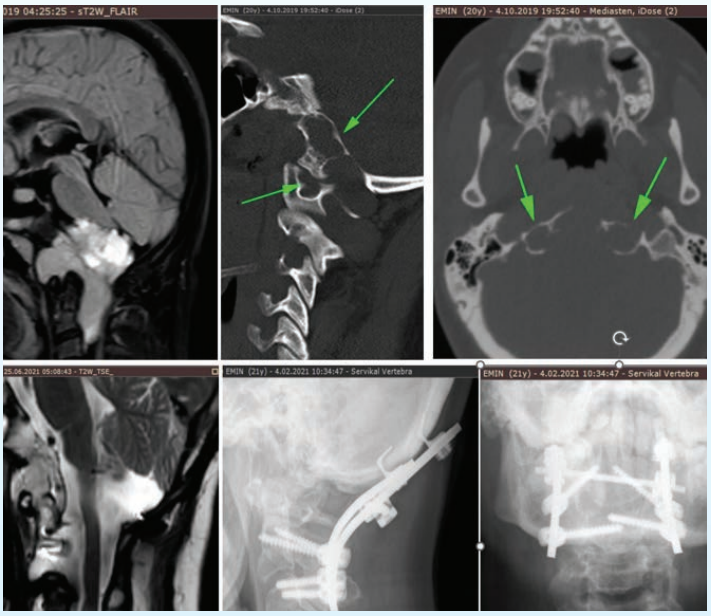

Her iki kondili erode edip beyin sapına belirgin basısı olan kordoma vakası. Kitle eksizyonu + pediküler vidalarla oksipitoservikal fizyon yapıldı.

S - 056

REVİZYON CERRAHİSİNDE, OLMASI GEREKEN MALZEMELER VE ÇIKARILAMAYAN VİDALAR İÇİN SÖKME TEKNİĞİ

Ahmet Öğrenci[1], Orkun Koban[1], Mesut Yılmaz[1], Sedat Dalbayrak[1]

[1]Nörospinal Akademi, İstanbul

Amaç: Revizyon cerrahilerinde, her entsruman setine uyabilecek çıkarma setleri elimizin altında olmalıdır. Buna rağmen çıkarılamayan vidalar için uyguladığımız tekniği sunacağız

Yöntem: Hastada mevcut sistem üzerindeki nutlar tamamen açıldıktan sonra rod çıkarılır. Çıkarılamayan vida üzerine, çıkarılan roddan kesilen kısa bir parça (yaklaşık 2cm), kendi nutları kullanılarak sıkıştırılır. Ardından son sıkma için kullanılan kilitleyici (antitorque veya son sıkıcı) alet ile kavrayarak çıkarma yönünde döndürülür. Sistemdeki her vida için aynı şekilde çıkarma yapılabilir. Nut sökülemiyorsa, rod vida altından ve üstünden kesilerek aynı işlem uygulanabilir.

Bulgular: 25 yıldır uyguladığımız bu teknik ile, çıkaramadığımız ve revizyon cerrahisine engel olacak bir vida olmamıştır

Tartışma: Spinal cerrahi sayısındaki artış ve gelişmeler ile endüstriyel materyal sayısındaki ve çeşitliliğindeki artış paralel gitmektedir. Her geçen zaman içerisinde yeni spinal enstrumanlar ve farklı setler kullanılmaktadır. Birçok set ise kullanımdan kalkmıştır.

Sonuç: Spinal stabilizasyon cerrahisindeki yüksek revizyon oranları nedeniyle universal sökme takımına ihtiyacımız vardır. Sökülmesi sorunlu vidalar için kullandığımız teknik ise son derece pratik ve etkilidir.

S - 057

ÇOK SEVİYELİ GANGLİOGLİOM OLGUSU

Hüseyin Ömer Keskin[1], Gültekin BAŞ[1], Zühtü ÖZBEK[1], Ali ARSLANTAŞ[1]

[1]Eskişehir Osmangazi Üniversitesi

Amaç: Gangliogliomlarçok nadirdir ve tüm primer santral sinir sistemi tümörleri arasında sadece %0.4-%9 prevalansı vardır. En sık servikal ve torakal bölge tutulumu vardır. Bu tümörler genellikle yavaş büyüyen, lokal rekürrens ile karakterize altta genetik faktörler olmadıkça malign transformasyon göstermeyen evre 1 kitlelerdir. En sık etkilenen bölgeler temporal lob ve serebellumdur ve en az servikal bölgeyi tercih eder. En yaygın genetik modifikasyon, BRAF onkogenindeki V600E mutasyonu olduğunu bildiren yayınlar mevcuttur . Kitle içerisinde kalsifikasyon varlığı gangliogliomlar ile yakından ilişkilidir(Resim 1).

Resim 1

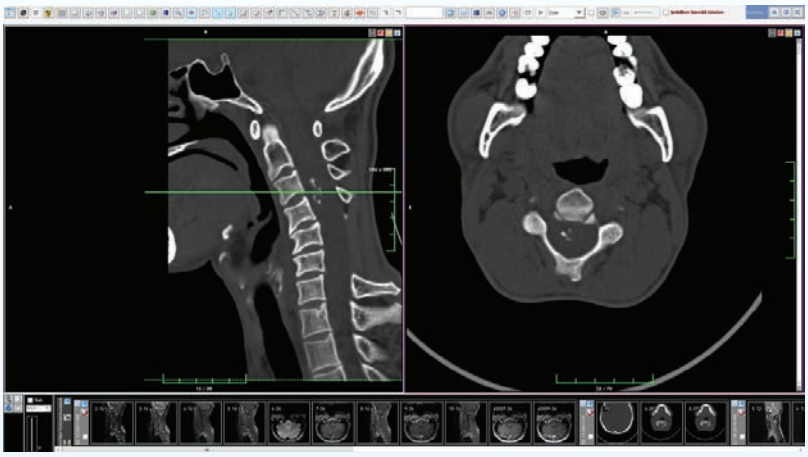

Yöntem: 19 yaşında erkek hasta kol ve bacaklarda güçsüzlük nedeniyle tarafımıza başvurmuş. 3 yıl önce servikal bölgedeki tümörü nedeniyle biyopsi alındığı patolojisinin grade 1 ependimom olarak raporlandığı ve radyoterapi aldığı öğrenildi. Hastanın son zamanlarda şikayetlerinin artması nedeniyle cerrahiye alınarak tümör total eksize edildi(Resim 2).

Bulgular: Gangliogliomlar, T1'de hiperintens, izointens, hipointens veya heterojen olabilir; çoğunlukla T2'de hiperintenstir ve çoğunlukla heterojen kontrastlanırlar. Tümör içi kalsifikasyon görülebilir. Genellikle sekizden fazla spinal segment tutulur . Holospinal tutulum, skolyoz ve kemik remodelizasyonu, T1'de heterojen, belirgin kistik yapıv veya sirinks, tümör merkezinde ödem ve kontrastın olmaması, hemosiderin veya kalsifikasyon ve genç yaş tanıya yardımcı olur.

resim 2

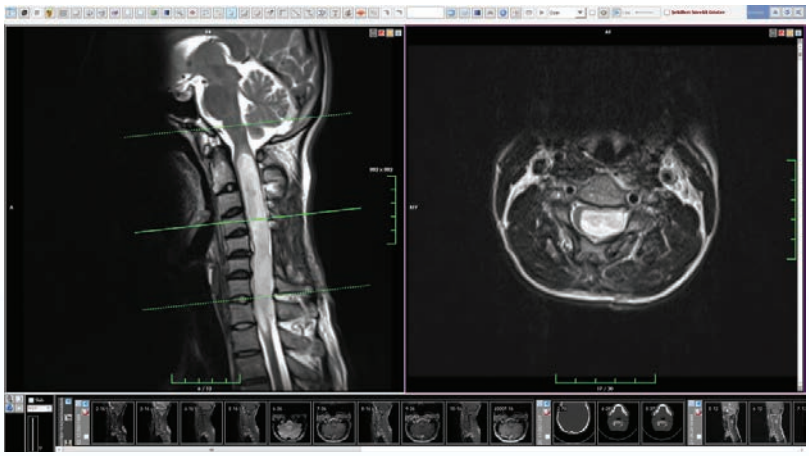

Tartışma: MRG bulguları nonspesifik olabilir. Total rezeksiyon standart tedavidir.

Sonuç: Özellikle uzun yaşam beklentisi olan genç hastalarda nörolojik fonksiyonun daha da kötüleşmesi riski nedeniyle radikal rezeksiyon önerilir. Adjuvan tedavinin rolü tartışmalıdır.

S - 058

SERVİKAL KİFOTİK DEFORMİTELERİN POSTERİOR SERVİKAL PEDİKÜLER VİDALARLA KORREKSİYONU

Zeki BOĞA[1], Yurdal GEZERCAN[1], Ümit KARA[1]

[1]Adana Şehir Hastanesi

Amaç: Servikal deformiteler (Dejeneratif spondilozlar, Postlaminektomi kifozları, Posttravmatik kifozlar, Enfeksiyöz kökenli (Kist Hidatik, TBC), Enflematuar (Ankilozan Spondilit, Romotoid Artrit, Gut artriti), Nöromüsküler, Metabolik kökenli, Konjenital kifoskolyozlar, İatrojenik deformiteler) oldukça geniş bir etiyolojik yelpazeye sahiptir.Servikal kifotik deformiteler anterior, posterior ya da kombine yaklaşımlar ile tedavi edilmektedir. Günümüzde yaygın olarak kombine yaklaşımlar kullanılmaktadır. (Anterior gevşetme, implant + posterior lateral mass) Tek başına posterior yaklaşımlarda yaygın olarak lateral mass vidalar kullanıldığından yeterince korreksiyon sağlanamamakta ve sistemin yetmezliğe gitmesine çok sık rastlanılmaktadır. Bu çalışmamızda daha güçlü tutunma gücüne sahip olan posterior servikal pediküler vidalar + multiseviye ponte osteotomileri yapılarak tek başına kombine yaklaşımlar kadar başarılı korreksiyonlar elde edilmiştir.

Yöntem: Kliniğimizde 2015-2022 yılları arasında opere edilen hastalar retrospektif olarak incelendi. Farklı etiyolojik servikal kifotik deformiteli 38 hasta çalışmaya alındı. Hastaların yaş-demografik verileri yanında radyolojik deformite parametreleri değerlendirildi.

Bulgular: 22 erkek 16 kadın hastanın dahil edildiği çalışmada ortalama yaş 55 olarak saptandı. Hastaların ortalama takip süresi 21 aydır.Hastaların radyolojik parametrelerinde servikal sagittal vertikal aks (cSVA), servikal lordozunda, çene alın vertikal açılanma (ÇAVA) istatiksel olarak anlamlı düzelme saptanmıştır.

Tartışma: Kombine yaklaşımlar ile yapılan servikal kifotik deformite düzeltmeleri daha geniş bir komplikasyon yelpazesine sahip iken tek başına posterior servikal pediküler vidalama ile aynı sonuca daha kısa sürede ve daha az komplikasyonla ulaşılabilmektedir.

Sonuç: Servikal kifotik deformitelerde posterior servikal pediküler vidalara eklenen osteotomilerle günümüzde yaygın olarak kullanılan kombine girişimler kadar güçlü düzeltmeler elde edilebilmektedir ve pediküler vidaların sağlamış olduğu güçlü tutunma ve korreksiyon manevralarına izin vermesi nedeniyle bu yöntem sayesinde kombine yaklaşımın getirmiş olduğu dezavantajlardan uzaklaşmış bulunmaktayız.

65.Y Erkek. Travma öyküsü mevcut. 2 aydır karşıya dik bakamama şikayeti var

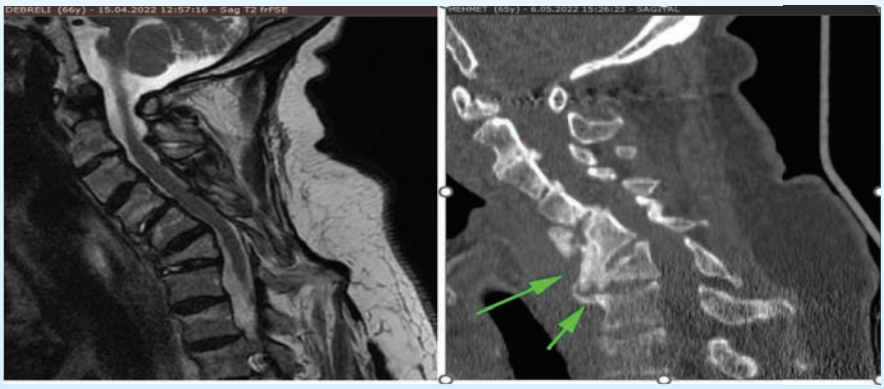

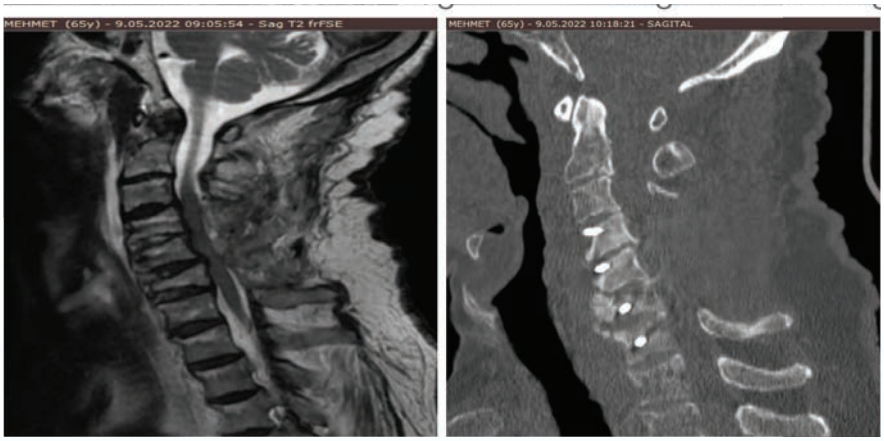

C4-C7 arası posterior pediküler vida + 3 seviye ponte osteotomi yapıldı. Preop ve postop ve mrg görüntüleri

65.Y Erkek. Travma öyküsü mevcut. 2 aydır karşıya dik bakamama şikayeti var

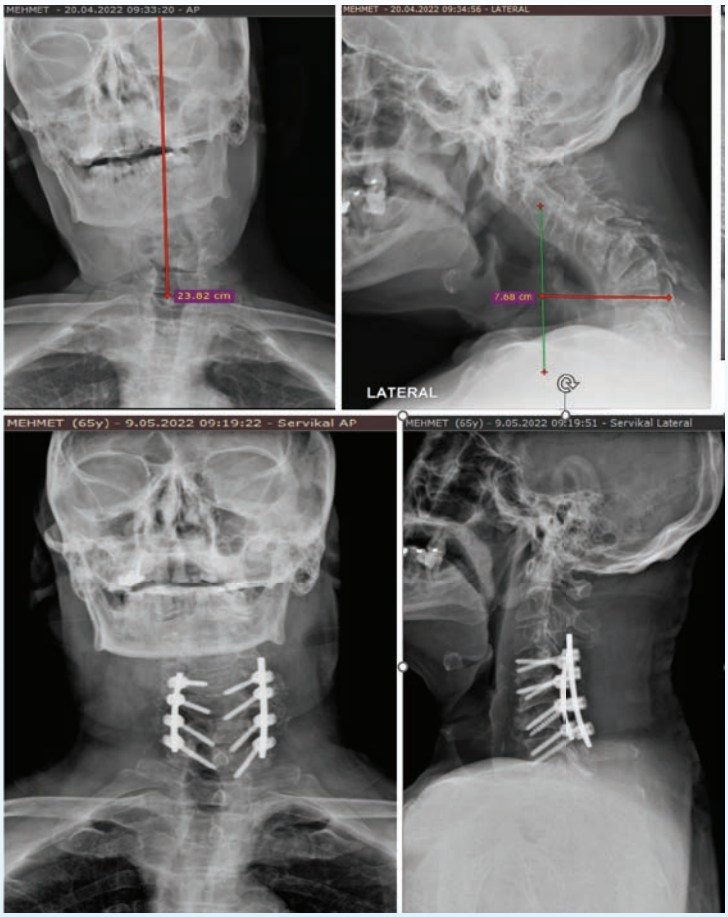

C4-C7 arası posterior pediküler vida + 3 seviye ponte osteotomi yapıldı. Preop ve postop direkt grafiler

S - 059

MODİFİYE L5-S1 UZAK LATERAL MİKRODİSKEKTOMİ YÖNTEMİ

Suna DİLBAZ[1]

[1]Sağlık Bilimleri Üniversitesi Kanuni Sultan Süleyman Hastanesi

Amaç: Anatomik farklılığından dolayı uzak lateral L5-S1 disk hernisi cerrahi girişimleri zordur. Çeşitli yöntemleri vardır. Özellikle sakrum anatomisinden dolayı ulaşmak kolay değildir. Biz de uzak lateral mikrodiskektomi yöntemini modifiye ederek, bu zorluğu aşmak istedik.

Yöntem: L5-S1 uzak lateral disk hernisi olan 6 hastaya modifiye mikrodiskektomi işlemini uygulandı. Cilt insizyonu nu orta hattan 1cm lateraline ve oblik olarak yapıldı. Kaslar künt diseksiyon ile sıyrıldıktan sonra Taylor ekartör yerleştirildi. Ameliyat masası 45 derece cerrahın olduğu tarafa doğru çevrildi. Böylece cerrahi koridora yani uzak lateral bölgeye ulaşıldı. Ameliyat sırasında tur-cihazı kullanıldı. L5 inferior faset ve sakrum superiyoru turlanıp, transvers proçes inferiyoru parsiyel laminektomi sonrası uzak lateral bölgeye ulaşılır. L5 kökü tanınır. Kök hooku yardımı ile sekestre disk materyaline bakılır. Gerekirse hasta orta hatta pozisyonlanıp L5 inferiyor parsiyel hemilaminektomi yapılıp, lig flavum kaldırılarak hook yardımı ile içten dışa bakılarak arada kalan sekestre disk materyali olup olmadığı kontrol edilir.

Bulgular: Hiçbir hastada dizestezi, ek motor defisit görülmedi. Cerrahi sonrasında, cerrahi öncesi olan tüm şikayetler geçti. Lateral sekestre disk hernilerinin hareket edebileceği tüm bölgelere bakılabildi.

Tartışma: Uzak lateral L5-S1 disk hernileri çok nadir görülür. Cerrahisinde çeşitli yaklaşımlar vardır.Bunlar arasında; tam fasetektomi ve posteriyor stabilizasyon, minimal invaziv intermüsküleryaklaşım yani intertransvers yaklaşım, endoskopik yaklaşım, lateral pars interartikülarisyaklaşımı, kontralateral yaklaşım sayılabilir. Uzak lateral disk hernilerinde endoskopik veminimal invazif olarak kabul edilen intransvers yaklaşımın L5-S1 dışındaki mesafelerdeuygulanması daha kolayken, sakrumun kemik yapısındaki anatomik farklılık bölgede aşırıdarlığa yol açar, bu da L5-S1 uzak lateral disk hernisi durmumunda bölgeye ulaşımızorlaştırır. Tam fasetektomi ile bölgeye daha rahat ulaşılır, ama instabilite riskinden dolayıposteriyor stabilizasyon yapma zorunluluğu ortaya çıkar. Bu yöntem ile sakrum ve L5 inferior faset dış bölümü turlanarak instabilite yaratmadan daha geniş bir görüş açısı ile uzak lateral bölgeye ulaşabilir.

Sonuç: lomber bölgede en zor ulaşılan uzak lateral bölge L5-S1'dir. Bunda sakrum anatomisindeki farklılık rol oynamaktadır. Uyguladığımız bu yöntem ile L5-S1 uzak lateral anatomisi kolayca ortaya konulabilir. Ayrıca faset bütünlüğü korunup, instabilite önlenebilir. Bu yöntem kullanılarak uzak lateral bölge dışında gerekirse orta hatta da rahatlıkla ulaşılabilir.

S - 060

İNTRADİSKAL VAKUM FENOMENİNİN DEĞİŞİMİ; STABİLİZASYON SONRASI ARTAR MI? AZALIR MI?

Luay Şerifoğlu[1], Ali Erhan Kayalar[1]

[1]Ümraniye Eğitim ve Araştıma Hastanesi

Amaç: Vakum fenomeni; gaz içermemesi gereken intervertebral alanda gaz birikimi görülmesi olarak tanımlanmaktadır. Sinoviyal boşlukta, intervertebral diskte ve vertebrada radyolüsen alan olarak görülen bu görüntü, vakum fenomeni olarak değerlendirilmektedir. Çevre dokular tarafından oluşturulan nitrojen gazı birikimidir.Bu çalışmada kliniğimizde opere edilen spinal enstrüman olguları retrospektif olarak değerlendirilmiştir. Vakum fenomenin preoperatif ve postoperatif görüntülemelerde varlığı ve değişimi araştırılmıştır.

Yöntem: 2017-2021 yılları arasında Ümraniye Eğitim ve Araştırma Hastanesinde bel ağrısı şikayeti ile başvuran, preoperatif görüntülemelerinde vakum fenomeni var olan ve spinal enstümantasyon uygulanan 30 vaka retrospektif olarak incelenmiştir. Diyabet, hipertansiyon ve genel durumu bozan ciddi komorbiditesi olan hastalar çalışmaya dahil edilmemiştir. Hastaların preoperatif, postoperatif 1.saatte ve postoperatif 6.ay çekilen lomber bilgisayarlı tomografileri (BT) görülmüştür. Vakum fenomeni varlığı ve preoperatif görüntülemeye göre değişimi istatistiksel olarak incelenmiştir.

Bulgular: Araştırmaya %26.6'sı erkek (n:8); %73,4'ü kadın (n:22) olmak üzere 30 hasta dahil edildi. Yaş ortalaması 60,4 olarak bulundu. Hastaların %13'ünde (n:4) erken postoperatif BT de vakum fenomeninin tamamen kaybolduğu; bu hastaların %50'sinde (n:2) 6.ay incelenen BT de vakum fenomeninin tekrarladığı görülmüştür. (Tablo1)Hastaların %66,6'sında (n:20) erken dönem BT'de vakum fenomeninde kısmi azalma görülmüştür; bu hastaların geç dönem BT'lerinde 5 hastanın vakum fenomeninin tamamen kaybolduğu, 10 hastanın vakum fenomeninde daha da azalma olduğu, 5 hastanın ise vakum fenomeninin aynı kaldığı görülmüştür. (Tablo1) Hastaların %20'sinde (n:6) ise erken dönem görülen BT'de vakum fenomeninin aynı kaldığı; geç postoperatif dönemde çekilen BT'lerde 1 hastanın vakum fenomeninde tamamen gerileme olduğu, 4 hastanın kısmi gerileme olduğu ve azaldığı, 1 hastanın ise aynı kaldığı görülmüştür. (Tablo1)

Tartışma: İntradiskal vakum fenomeni şiddetli intervertebral disk dejenerasyonu, modic değişiklikleri ve subkondral skleroz ile yakından ilişkiliydir. Patogenezi daha iyi tanımlamak için daha ileri prospektif klinik ve laboratuvar çalışmaları gereklidir.

Sonuç: Bu çalışma spinal instabilizasyonu bulunan ve vakum fenomeni olan, posteriyor stabilizasyon yapılan hastalarda postoperatif dönemde stabilizasyon sağlanması ile vakum fenomeni yok olması/azalması arasındaki ilişkiyi vurgulamaktadır.

S - 061

POSTERİOR LUMBOSAKRAL FİKSASYONDA SAKRAL İKİLİ VİDA TEKNİĞİNİN KLİNİK SONUÇLARI

Ahmet Tolgay Akıncı[1], Cumhur Kılınçer[1]

[1]Trakya Üniversitesi Tıp Fakültesi, Beyin ve Sinir Cerrahisi Ana Bilim Dalı, Edirne, Türkiye

Amaç: Bu çalışmada, Trakya Üniversitesi Tıp Fakültesi Beyin ve Sinir Cerrahisi Ana Bilim Dalı'nda posterior lumbosakral fiksasyon operasyonları yapılan hastalarda sakral ikili vida tekniğinin klinik sonuçlarının değerlendirilmesi ve standart tek vida tekniği ile karşılaştırılması amaçlandı.

Yöntem: Bölümde yatan tüm hastaların kayıtları incelendi. Sakral ikili vida tedavisi uygulanan 13 hasta ve tek vida tedavisi ile klinik sonuçları etkilediği varsayılan parametreler için eşleşen 13 hasta belirlendi. Ameliyat öncesi ve sonrası Görsel Analog Skala ve Oswestry Engellilik Skalası değerleri ve farklılıkları, hasta memnuniyet skorları, ameliyat süresi ve kanama miktarı ve enstrüman sistemi ile ilişkili problemler gruplar arasındaki farklılıklar açısından istatistiksel olarak analiz edildi.

Bulgular: Sakral ikili vidalı grup ağrı skorları açısından daha yüksek hasta memnuniyeti ve daha yüksek iyileşme seviyelerine sahipti. Sakral ikili vida tekniğinde ise ortalama operasyon süresi daha uzundu. İkili vidalı grupta daha yüksek oranda interbody füzyon yapılmış olmasının sonuçları etkilemiş olabileceği de göz önünde bulunduruldu. Vaka çalışma grubunda bir (%8) hastada ve kontrol grubunda üç (%23) hastada enstrüman sistemleri ile ilgili sorunlar tespit edildi. Karşılaşılan dört problemin tamamında vida çevresinde bir hale görünümü söz konusu olsa da, kırık bir vida/rod veya yerinden çıkmış vida gözlenmedi. Cihaz sistemi probleminin S1 vidalarının etrafındaki halenin tespit edildiği vaka çalışması grubunun tek hastasında bile gövdeler arası füzyon meydana gelmişti. Kontrol grubundaki her üç hastada da S1 vida çevresinde haleler saptanırken, bir hastada L5-S1 psödoartrozu mevcuttu.

Klinik Sonuçlar

Parametre	İkili Vida Grubu	Kontrol Grubu	İstatistiksel Test	p
Cerrahi öncesi VAS	91,08	94,31	Mann-Whitney U	0,88
Cerrahi öncesi ODS	77,92	88,15	Mann-Whitney U	0,10
Cerrahi sonrası VAS	13,84	38,46	Mann-Whitney U	0,004
Cerrahi sonrası ODS	27,38	42,08	Mann-Whitney U	0,08
Tedavi ile VAS değişimi	77,23	55,85	Mann-Whitney U	0,03
Tedavi ile ODS değişimi	50,54	46,08	Mann-Whitney U	0,69
Hasta tatmini skoru	85,77	54,23	Mann-Whitney U	0,001
Füzyon oranı	1	0,85	Ki Kare	0,48
Enstrüman sistemi problemi oranı	0,077	0,23	Ki Kare	0,59
VAS: Visual Analog Scale, Görsel Analog Ağrı Skalası; ODS: Oswestry Disability Scale, Oswestry Engellilik Skalası				

Tartışma: Toplamda klinik sonuçları etkileyebilecek 13 parametrenin 12'sinde çalışma grubu ile kontrol grubu arasında istatistiksel olarak anlamlı bir farklılık yoktu. Çalışma grubunun bu parametreler açısından kontrol grubu ile başarılı bir şekilde eşleştiği belirlendi. İnterbody füzyona yönelik müdahale oranları arasında istatistiksel olarak anlamlı olmasa da oldukça yüksek orandaki bir fark olması örneklem sayısının küçük olmasına bağlandı.Çift sakral vidalama veya interbody füzyon ile ek müdahalenin cerrahi süresinin uzaması ve kanama miktarı gibi potansiyel dezavantajlarının net olmaması çalışmanın önemli bir kısıtlılığını oluşturmaktadır. Ameliyat süresindeki ve kanama miktarlarındaki artışlar, hemen hemen tüm ek müdahaleler için beklenen dezavantajlar olsa da, klinik uygulamada beklenen faydaların gerçekleşmesini belirlemek için fayda/risk oranını dikkate almak uygundur. Vaka çalışma grubundaki bir hastada ve kontrol grubundaki üç hastadan birinde implant başarısızlığına karşı interbody füzyona yönelik müdahale mevcuttu. Her iki durumda da ortalama değerlerden daha yüksek ağrı, engellilik ve hasta memnuniyeti skorları, gelişmeyen posterior füzyonu telafi ederek istenmeyen klinik sonuçları sınırlayan interbody füzyonun bir etkisi olarak yorumlandı.

Sonuç: Sakral ikili vida tekniği füzyon, enstrüman başarısızlık oranları ve engellilik skorlarını olumlu etkilemektedir. Kanama miktarları üzerindeki öngörülen olumsuz etkinin daha büyük örnekleme sahip ileri çalışmalarla açıklanması gerekmektedir.

S - 062

TEDAVİ EDİLMEMİŞ TİP 2 ODONTOİD FRAKTÜR: OLGU SUNUMU

Gültekin BAŞ[1], Emre ÖZKARA[1], Zühtü ÖZBEK[1], Ali ARSLANTAŞ[1]

[1]Eskişehir Osmangazi Üniversitesi Tıp Fakültesi

Amaç: Odontoid fraktürleri tüm servikal vertebra kırıkları arasında %18 olarak görülmekte ve nöroşirürji pratiğinde sıklıkla karşılaşılmaktadır. Hiperfleksiyon veya hiperekstansiyon tipi yaralanmalar sonrasında gelişebilirler.

Yöntem: Travmadan 3 ay sonra kollarda ağrı ve uyuşma şikayeti ile tarafımıza ilk başvurusunda gözden kaçan bir odontoid fraktür olgusu sunuldu.

Fleksiyon, nötr, ekstansiyon grafileri

Preoperatif tomografi, MR, postoperatif tomografi görüntüleri

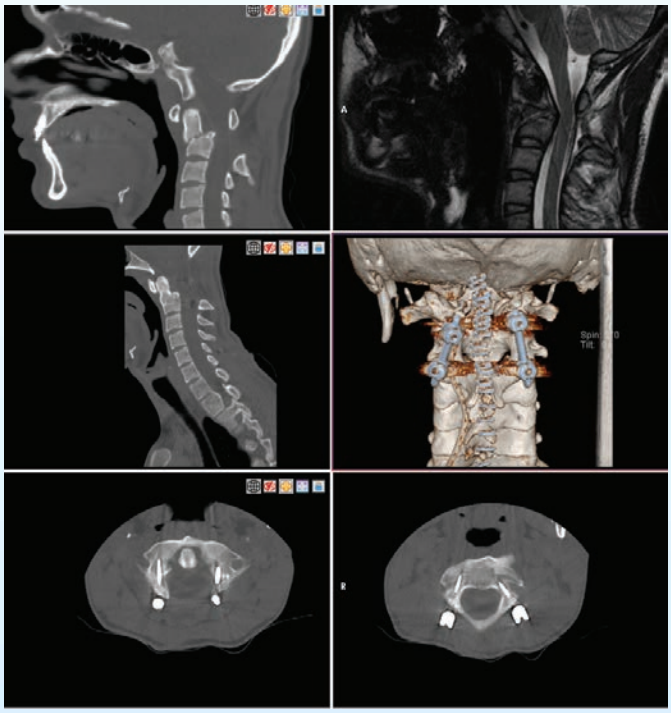

Bulgular: 22 yaşında erkek hasta araç içi trafik kazası sonrası dış merkezde yapılan tetkiklerinde problem olmadığı söylenerek acil servisten taburcu edilmiş.Kazadan beri 3 aydır devam eden boyun ağrısı şikayetine omuzlarda ağrı ve kollarda zaman zaman güçsüzlük şikayetleri gelişmesi üzerine polikliniğimize başvurmuş. Çekilen servikal tomografisinde C2 vertebrasında anteriyor inferiordan, posteriyor superiora uzanan fraktür hattı izlendi. 40 derecelik C1-2 açılanması mevcuttu. Fleksiyon ekstansiyon grafilerinde C1'de anteriyora kayma (Resim 1), çekilen servikal MR incelemesinde spinal kordun anteriyordan bağlı olduğu fraktür hattı etrafında granülasyon oluştuğu izlendi. Hastaya C1 mass-C2 pedikül vidalaması yapıldı(Resim 2). C1 ve C2 laminektomi yapılarak spinal kanal dekomprese edildi. Cerrahi sonrasında ek nörolojik defisiti yoktu.

Tartışma: Fraktürün kaynamaması hastanın yaşına, kırık parçanın posteriyora yer değiştirmesine, kırık parçadaki açılanmanın 10 dereceden fazla ve yer değiştirmenin 4-6mm'den fazla olmasına bağlı olarak değişir. Cerrahi tedavide anteriyor ya da posteriyor teknikler kullanılabilir. Anteriyor vidalama boynun rotasyon hareketlerini engellememesi nedeniyle avantajlıdır. Ancak transvers ligaman hasarında, anteriyor oblik kırıklarda anteriyor yaklaşım kontrendikedir. Posteriyor tekniklerde C1 lateral mass c2 pars vidalama tekniği kullanılabilmektedir. Ancak vertebral arter yaralanması gibi ciddi morbiditeye yol açabilecek komplikasyonları mevcuttur.

Sonuç: Odontoid kırıklarının tedavisi, hem operatif hem de konservatif tedavilerin sonuçlarının daha iyi anlaşılmasına bağlı olarak gelişmeye devam etmektedir.

S - 063

TRAVMATİK TORAKOLOMBER KIRIKLI HASTALARDA İNTRAOPERATİF NÖROMONİTÖRİZASYON SONUÇLARININ DEĞERLENDİRİLMESİ

Ferhat HARMAN[1], Yahya GÜVENÇ[1], Özcan SÖNMEZ[1], Ahmet Tuğrul YARALI[1]

[1]Marmara Üniversitesi Tıp Fakültesi, Beyin ve Sinir Cerrahisi Anabilim Dalı, Maltepe, İstanbul

Amaç: İntraoperatif Nöromonitörizasyon (IONM), omurga cerrahisi sırasında oluşabilecek nörolojik hasarın önlenmesinde önemli rol almaktadır. IONM sırasında, hastanın duysal yolları somatosensöriyel uyarılmış potansiyeller (SSPE) ile, motor traktları transkranial motor uyarılmış potansiyeller (TcMEP) ile takip edilmektedir. Bu modalitelerin bir arada kullanılmasının nörolojik hasarın azalmasına anlamlı katkı sağladığı daha önceki çalışmalarda gösterilmiştir.Yapılan çalışmalarda, operasyon sırasında TcMEP değerleri yükselen hastaların kliniğinde iyileşme olduğu saptanmıştır. IONM sadece nörolojik hasarı engellemede değil aynı zamanda intraoperatif dönemde hastanın kliniğini predikte etmekte de bir gösterge olarak kullanılabilmektedir.Bu çalışmada kliniğimizde 2020-2022 yıllarında arasında opere olmuş ve intraoperatif TcMEP kayıtlarında iyileşme saptanan hastaların retrospektif incelemesi amaçlanmıştır.

Yöntem: Çalışmaya, 2020-2022 yılları arasında kurumumuzun acil servisine başvuran ve torakolomber fraktür nedeniyle tarafımızca IONM kullanılarak opere edilmiş 29 hasta tarandı. TcMEP çalışması için kontrol olarak abductor pollisis brevis kası (ABP), alt ekstremite yanıtları için rectus femoris, tibialis anterior ve gastrokinemius kas grupları takip edildi.Hastaların TcMEP genlikleri operasyon öncesi ve sonrası değerleriyle karşılaştırıldı. TcMEP operasyon boyunca anestezik madde, oda sıcaklığı gibi birçok değişkenden etkilenebileceğinden standardizasyonu sağlamak adına kapanış ABP TcMEP yanıtları, başlangıca göre %50'den fazla düşen veya %100'den fazla artan 16 hasta çalışmadan çıkarıldı. Travma seviyesinin altındaki kas gruplarında, kapanış TcMEP yanıtlarının, başlangıç TcMEP yanıtlarına göre %100 üzerinde artışı iyileşme, %80 azalışı ise kötüleşme olarak kabul edildi

IV nolu hastanın başlangıç (üst) ve kapanış (alt) TcMEP yanıtları

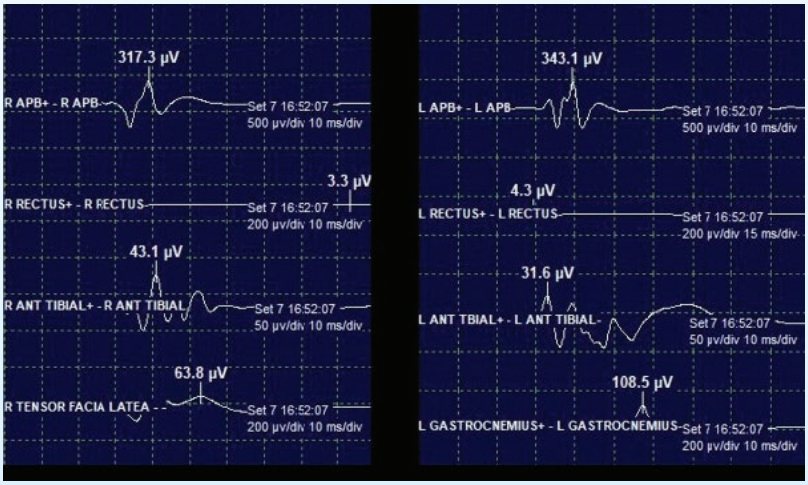

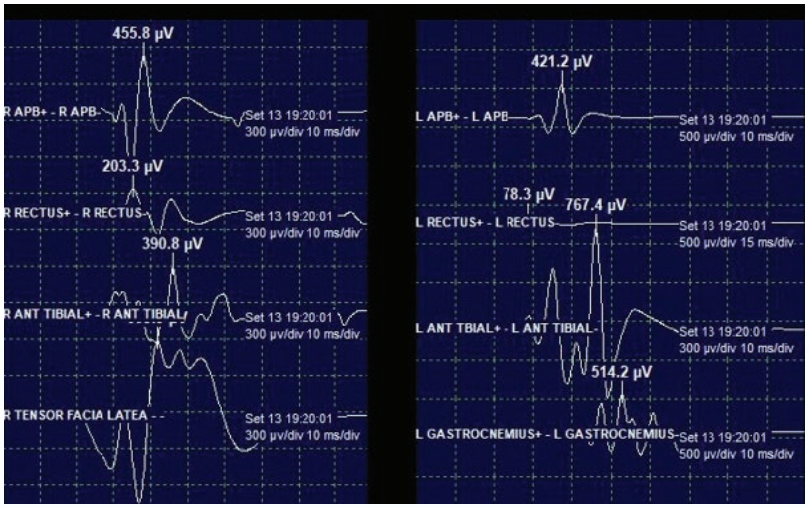

Bulgular: Çalışmaya dahil edilen 13 hastanın 7'sinde intraoperatif TcMEP yanıtlarında >%100 artış saptandı. Hiçbir hastada nörolojik kötüleşme saptanmadı. IONM'da iyileşme görülen hastaların hastane başvurusu ile operasyona alınma süresi ortalama 31,8±20,39 saat (11.3-45,3), ortalama yaşı 33,7±19,91 (16-70). Bu hastaların 6 tanesi yüksekten düşme, 1 tanesi trafik kazası ile tarafımıza başvurdu. AO Spine sınıflamasına göre kırıkların 5 tanesi A4, 1 tanesi A3, 1 tanesi C tipi kırıktır

Çalışma grubundaki hastalar, travmaları ve TcMEP yanıtına dair bilgiler

Hasta	Yaş	Başvuru-Operasyon Süresi (saat)	Fraktür Seviyesi	Fraktür Tipi*	Travma Türü	TcMEP yanıtından >%100 artış
I	28	<24	T11	A4	Yüksekten Düşme	+
II	18	<24	L1	C	Yüksekten Düşme	+
III	38	24-48	L2-L3	A4-A4	Yüksekten Düşme	+
IV	18	24-48	L4	A3	Trafik Kazası	+
V	48	<24	L1	A4	Yüksekten Düşme	+
VI	16	>48	L1	A4	Yüksekten Düşme	+
VII	70	24-48	L4	A4	Yüksekten Düşme	+
VIII	25	<24	L2-L4	A3-A4	Uçak Kazası	-
IX	21	>48	L2	A4	Yüksekten Düşme	-
X	52	<24	T10	B1	İş Kazası	-
XI	38	24-48	L1	A3	Kendi Seviyesinden Düşme	-
XII	27	<24	L1-L2	A4-A3	Trafik Kazası	-
XIII	45	>48	L2	A4	Yüksekten Düşme	-

*AO Spine Thoracolumbar Injury Classification System'e göre

Tartışma: Cerrahi kararı verilen travmatik torakolomber fraktür hastalarının eşlik eden majör travmalarının olması hastanın ameliyat öncesi değerlendirilmesini ve erken cerrahi yapılması konusunda sorun oluşturmaktadır.Bu hastaların optimal bir nörolojik muayeneyle değerlendiremesek bile, serimizde de görüldüğü gibi en erken sürede cerrahi yapılması durumunda bu hastaların bir kısmında TcMEP değerlerinde yükselme saptandı. Serimizde 48 saat (maksimum: 64,5 saat) sonrasında yapılan işlemlerde dahi, hastaların TcMEP değerlerinde artış saptanmıştır.

Sonuç: Bu veriler travma üzerinden süre geçmesine rağmen, hemodinamik açıdan hastanın stabil olması durumunda, en kısa sürede dekompresyon cerrahisi yapılmasının hastanın klinik progresyonuna olumlu katkısı olabileceğini düşündürmektedir.

S - 064

SPİNAL INTRADURAL VE EKSTRADURAL TÜMÖRLERDE TEK TARAFLI HEMİLAMİNEKTOMİ YÖNTEMİ

Hüseyin Erdem AK[1], Yılmaz KILIÇ[1]

[1]Çamlıca Medicana Hospital Nöroşirürji Kliniği Ümraniye / İstanbul / Türkiye

Amaç: Nadir olarak karşılaştığımız intradural ve ekstradural tümörlerde klasik olarak tam laminektomi yapmadan mümkün olduğunca kitlenin durumuna göre küçük bir hemilaminektomi yapılarak hastanın normal anatomik yapısını bozmadan adalelerin ve kemiklerin ve bunların arasındaki ligamanların korunarak kitlenin (tümör) cerrahi olarak eksizyonudur.

Yöntem: Genel anestezi altında tümörün yerleşim yerine göre sağ ve sol taraftan mümkün olduğunca az ya da gerektiği kadar hemiparsiyel laminektomi yapılarak kitlenin mikroskobik olarak sağlam yapılara zarar vermeden çıkarılmasıdır. Olgularımızdan bir tanesi üst servikal dört olguda torakal bölgede idi.

Bulgular: Hastaların erken dönemde mobilize olması komplikasyonun minimuma indirilmesi maliyetinin düşük olması iş gücünün kaybının azalması postoperatif dönemde fizik tedavi gibi ek maliyetin azalması gibi yararlar sağlanmaktadır.

Tartışma: Özellikle menengiom ve nörinomlarda kullanılabilen bu yöntem kemik metastazı yapan kitlelerde bu minimal invazif yöntem uygulanamaz.

Sonuç: Her ne kadar olgu sayımız az da olsa da bu yöntemin uygulanabilirliliği pratikte başka benzer olgularda da tatbik edilebileceği ve bu yöntemin geliştirilip yaygın kullanım bulabileceği aşikardır.

S - 065

POSTERİOR SERVİKAL ENSTRÜMANTASYON REVİZYONUNDA PEDİKÜL VİDASININ LATERAL MASS VİDASINA ÜSTÜNLÜĞÜ

Nail DEMİREL[1], Revna ÇETİNER[1]

[1]İstanbul Eğitim ve Araştırma Hastanesi, Beyin ve Sinir Cerrahisi

Amaç: Posterior servikal enstrümantasyon revizyonu prosedürlerinde lateral mass vidasına alternatif olarak pedikül vidasının, özellikle hastada inflamatuar romatizmal hastalık varlığında avantajlı olabileceğine dikkat çekmek amaçlanmıştır.

Yöntem: Literatür üzerinden bu cerrahide iki vida yönteminin karşılaştırılmasına dair bildiriler incelenmiş, romatoid artriti olan ve tarafımızca ilk operasyonda lateral mass vidası ile opere olduktan sonra vida yetmezliği nedeniyle pedikül vidası ile revizyon operasyonuna alınan bir olgu sunularak konuya değinilmiştir.

Bulgular: İnflamatuar romatizmal hastalıkların vida yetmezliğine neden olarak servikal posterior enstrümantasyon cerrahisinde revizyon gereksinimine yol açabileceği hem literatürde bildirilmiş olup hem de sunduğumuz olguda izlenmiştir.

Tartışma: Lateral mass vidası ve pedikül vidasının servikal enstrümantasyonda birbirine karşı avantaj ve dezavantajlı olduğu noktalar bilinmektedir. Ankilozan spondilit, romatoid artir gibi inflamatuar romatizmal hastalıkların varlığının yol açabileceği komplikasyonlar göz önüne alındığında lateral mass vidası ile yapılan cerrahi sonrası vida yetmezliği gelişebildiğini ve revizyon cerrahisinde pedikül vidasının çeşitli noktalarla uzun vadede öne çıkabileceğini savunmaktayız. Bu çalışmada yakın zamanda tecrübe ettiğimiz olgu üzerinden konuya değinilmiştir.

Sonuç: Posterior servikal enstrümantasyonda her iki metodun da kendine ait avantajları mevcuttur. İnflamatuar romatizmal hastalıkların mevcudiyetinde ve bu hastalıkların yol açtığı sonuçlar revizyon cerrahisi gereksinimi yarattığında pedikül vidası, lateral mass vidasına göre daha uygun olabilir. Ayrıca bahsettiğimiz hastalıklar gibi komplike edici faktörlerin eşliğindeki posterior servikal revizyonlarındaki cerrahilerin kıyaslanması adına literatürde yeterli bilgi bulunmamakta olup bu konuya dair araştırmaların bu hastalar için optimal cerrahi yönteminin bulunması açısından artması gerektiğine dikkat çekmekteyiz.

S - 066

YENİDOĞAN MENİNGOMİYELOSEL HASTALARININ YÖNETİMİ VE DEĞERLENDİRİLMESİ

Çağlar TÜRK[1], Ozan AKGÜL[1], Mahmut ÇAMLAR[1], Nail ÖZDEMİR[2]

[1]Sağlık Bilimleri Üniversitesi Tepecik Eğitim ve Araştırma Hastanesi
[2]İstanbul Aydın Üniversitesi

Amaç: Yenidoğan yoğun bakım ünitesindeki meningomyelosel(MMC) tanısı ile opere edilen hastaların klinik yönetimi ve sonuçlarının değerlendirilmesi

Yöntem: Haziran 2019- Ağustos 2022 tarihleri arasında yenidoğan ünitesinde yatan MMC vakalarının hastanede yatış süresi, operasyona alınma zamanı, ventriküloperitoneal şant gerekliliği, omurga deformitesi , kot anomalisi , ortopedik deformite varlığı ve nörolojik tablosu bakıldı.Yenidoğanların tümü ailelerinden onam alınarak opere edildi. Ortalama operasyon günü 1.43 gün olup, vakaların tamamına operasyon öncesi ve sonrasında antibiyoterapi verildi.

Bulgular: 43 hastanın ortalama doğum ağırlığı 3043gr, annelerin ortalama yaşı 28.23 MMC nedeni ile ortalama operasyon günü 1.43 ve hastaların %76.7 si nin hidrosefali nedeni ile vp şant operasyonu yapıldı. İncelemeye alınan hastalardan 24'ü paraplejik 10'u minimal alt ekstremite hareketine sahip ve 9 tanesi ise kas gücü tam olarak kaydedildi. 9 vakada skolyoz , 9 vakada kifoz ve 18 vakada pes ekinovarus deformitesi izlendi.

Tartışma: Nöral Tüp Defektleri(NTD) en sık görülen konjenital malformasyonlardandır. Dünyada 1000 doğumda 1-6.5 oranında görülür. NTD'lerinin etiyolojisi multifaktöriyel olup hem çevresel hem de genetik pek çok faktör rol oynamaktadır. Irk, coğrafi şartlar, sosyoekonomik durum, beslenme, vitamin eksiklikleri , antiepileptik ilaç (valproik asid, karbamazepin), obezite ve hipertermi literatürde tanımlanmış risk faktörleri olarak bilinmektedir. Literatürde kifoz en sık görülen spinal deformite olup görülme oranı yaklaşık %15'tir . Serimizde görülme oranı %20 olarak saptanmıştır. Buna benzer olarak pes ekinovarus ve Skolyoz görülme oranları da normale göre fazla bulunmuştur Çalışmamızda ortalama operasyon günü 1.43 gündür. MMC kesesi enfeksiyon riskini azaltmak için olabildiğince erken kapatılmaya çalışılmalıdır ve ideal operasyon zamanı doğumdan sonraki ilk 48 saat olarak belirtilmektedir. Ancak operasyon öncesi gerekli görüntülemelerin yapılması ve teknik sorunlardan dolayı pek çok merkezde bu süre çoğunlukla uzamaktadır. Kliniğimizde hastaların çoğunluğu ilk 48 saat içerisinde opere edilmiştir . 5 vakada yara yeri problemi izlenmiş olup 43 hastanın yalnızca 3'ünde BOS kültüründe üreme saptanmıştır. Operasyon öncesi ve sonrası yenidoğan ünitesi protokolüne uygun şekilde antibiyoterapi başlamış olunması da enfeksiyon oranının düşük olması ile ilişkilendirilebilirYara yeri enfeksiyonu farklı çalışmalarda %1 ile %7 arasında değişiklik göstermektedir . Çalışmamızda yara yeri enfeksiyonu %6 olarak hesaplanmış olup diğer çalışmalar ile uyumluluk göstermektedir.

Sonuç: MMC'li bebeklerin takip ve tedavisinin neonatoloji ile beyin ve sinir cerrahisi kliniklerinin koordineli olarak çalışarak yönetilmesini önermekteyiz. Böylece mortalite ve morbiditenin minimuma indirgenmesi sağlanabilir. MMC operasyonunun erken dönemde yapılmasının enfeksiyon oranının artışına engel olduğunu düşünmekteyiz.

S - 067

3B YAZICI İLE ÜRETİLMİŞ TRANSPEDİKÜLER VİDALARLA STANDART VİDALARIN BİYOMEKANİK OLARAK KARŞILAŞTIRILMASI

Cüneyt Temiz[1], Enver Atik[2], Mehmet Eminoğlu[1], Ahmet Sancar Topal[1], Fatih Pıtır[3], Cüneyt Temiz[4]

[1]Celal Bayar Üniversitesi Tıp Fakültesi Nöroşirürji AD
[2]Celal Bayar Üniversitesi Mühendislik Fakültesi Makina Mühendisliği AD
[3]Ermaksan Makina A.Ş.
[4]Temiz Ar-Ge A.Ş.

Amaç: Konvansiyonel talaşlı üretim ile üretilen transpediküler vidaların, 3 boyutlu basıcı-lazer sinterleme ile üretilen vidalarla biyomekanik olarak karşılaştırılması

Yöntem: Ti-Al-Va alaşımından üretilmiş ,toplam 20 vida, 2 gruba ayrıldı: 1. Grup: Standart CNC elektromekanik tezgahta üretilmiş,5,5x45 mm. silindirik , trapezoidal dişli poliaksiyal vida (Star Inc.). 2.Grup: Argon değirmende üretilmiş alaşım tozundan 3B -pozitif basınç-sprey dağıtımlı mikronozül+birleşik yeşil argon lazer yüksek ısı kaynaklama cihazında üretilmiş aynı boyutlarda vida. (Ermaksan A.Ş.) Yazılım: Primer CAD/CAM ve Solid Works kaynaklı tasarlama-modelleme yazılımı, Linux tabanlı yerli yazıcı kontrol yazılımı (Pardus). Testler: Komsol sonlu elemanlar yapay zeka-grafik modelleme-etki -yorulma platformu, Shimadzu Autograph mekanik yüklenme test cihazı (1cm-5mm/saniye)(Shimadzu Inc), CBU-patentli sagittal eksen yerli yorulma cihazı (3 milyon siklus) (CBÜ-Temiz Ar-Ge A.Ş). SPSS 11 istatistik programı.

Bulgular: Transvers kırılma gücü (ortalama): Grup 1: 7100 N/cm2, Grup 2: 6950 N/cm2 (İstatistiksel fark yok) Komsol sonlu elemanlar programı: Grup 1 ve 2 arasında kırılma ve yorulma eksenleri ve değerleri açısından fark yok (p değeri 0,5 den küçük)Yorulma test cihazı: her 2 grup arasında yorulma ve kırılma farkı yok (Makroskopik ve mikroskopik) (p değeri 0,5 ten küçük)

Tartışma: 3 boyutlu yazıcı teknolojisi giderek artan bir ilerleme kaydetmektedir. Bu ilerleme, klasik talaşlı üretim yöntemleri ile üretilemeyecek -kişisel olarak şekillendirilebilecek- implantlar üretilmesine imkan sağlamaktadır. Ayrıca bu teknolojide tüm parçalar (hareketli olanlar ve irregüler geometrik şekilli olanlar dahil) tek seferde üretilebilmekte ve ek işlem gerektirmediği için, üretim maliyetleri düşürülmektedir. Bu tarz üretimin en büyük sıkıntısı, üretilen implantın, mekanik direncinin daha düşük olması olarak bilinmektedir. Fakat bu çalışma kapsamında tamamen yerli imkanlarla üretilmiş olan 3B yazıcıya, Argon lazer ergitme yöntemi kombine edilmiş ve sonuçta eşdeğer mekanik güçlere dayanabilen implantlar ortaya çıkmıştır. Bilgimiz dahilinde, bu ,3B metal yazıcı teknolojisinde bir dönüm noktasını teşkil etmektedir.

Sonuç: Bu çalışmada 3 B yazıcı teknolojisi ile üretilmiş , standart alaşımlı transpediküler vidaların mekanik dirençlerinin, geleneksel talaşlı imalat ile üretilenlerle aynı düzeyde mekanik dayanıma sahip oldukları sonucuna varılmıştır. Bu sonuçlar, implant teknolojisinde klasik yöntemlerle üretilemeyecek mikro boyutta, kişiye özel irregüler şekilde ve hareketli ürünlerin yaratılmasına neden olabilir. Bilgimiz dahilinde, literatürdeki ilk çalışmadır.

S - 068

TEK SEVİYE LOMBER STENOZ İÇİN MİNİMAL İNVAZİV CERRAHİ YAKLAŞIM: OLGU SERİSİ

Hüseyin Erdem AK[1], Yılmaz KILIÇ[1]

[1]Medicana Çamlıca Hastanesi, Beyin ve Sinir Cerrahisi Bölümü, İstanbul, Türkiye

Amaç: Spinal stenoz, sinir köklerinin bir takım patolojik faktörlerce sıkışarak tutulum alanında ağrı, parestezi, güçsüzlük, inkontinans gibi duyu ve motor kayıplara yol açması durumudur.Lomber spinal stenoz olguları son yıllarda artmaktadır. Tedavide füzyon, implant yerleştirilmesi, konvansiyonel dekompresyon cerrahisi gibi değişik metotlar kullanılmaktadır. Günümüzde dekompresyon cerrahi tedavi sonuçları halen belirsizliğini korumaktadır. Laminektomi ve spinal enstrüman kullanılarak yapılan cerrahi tedavilerde hastanın hem doğal anatomisi daha fazla bozulmakta hem de tedavi maliyeti daha yüksektir. Minimal invaziv yöntemlerle daha düşük maliyetler ve daha az anatomik müdahalelerle etkin tedavi sağlanabilmesi ciddi önem taşımaktadır.Bu bildiride spinal stenoz tedavisi için kliniğimizde uyguladığımız minimal invaziv lomber stenoz cerrahisi yapılan dokuz hastamızın klinik sonuçlarını paylaşıyoruz.

Yöntem: Lomber spinal stenozlu hastanın genel anestezi altında operasyonunda ligamentum flavum Kerrison ve Tur kullanılarak lateralden alınmakta ve kontralateral tarafa geçilmektedir. Korda ve köke bası yapan yapılar alınarak bilateral dekompresyon temin edilebilmektedir. Postoperatif 2. günde taburcu edilen hastaların postoperatif 7. gün kontrollerinde başlangıç şikayetlerinin süratle gerilediği, 1. aydan sonra kaybolduğu gözlendi.

Bulgular: Lomber spinal stenoz tedavisinde kullanılan güncel metotlarda major cerrahi sonrası yüksek morbidite ve yüksek maliyet ile karşılaşılmaktadır. Minimal invaziv girişimle gerçekleştirilebilen bu yöntemle tek seviye lomber spinal stenozlu hastalar için etkin tedavi sağlanabilmektedir.

Tartışma: Bu cerrahi yöntemin diğer tedavilere göre daha az komplikasyona sahip ve başarılıdır.

Sonuç: Lomber spinal stenoz tedavisinde kullanılan güncel metotlarda major cerrahi sonrası yüksek morbidite ve yüksek maliyet ile karşılaşılmaktadır. Minimal invaziv girişimle gerçekleştirilebilen bu yöntemle tek seviye lomber spinal stenozlu hastalar için etkin tedavi sağlanabilmektedir.

S - 069

KOMPLEKS ÜST SERVİKAL FRAKTÜRLERİNDE BİR TEDAVİ SEÇENEĞİ OKSİPİTOSERVİKAL STABİLİZASYON

Durmuş Emre Karatoprak[1], Enes İnan[1], İsmail İçlek[1]

[1]İnönü Üniversitesi Tıp Fakültesi

Amaç: Odontoid proçes fraktürleri lokasyona ve morfolojiye göre 3 tipte sınıflandırılır. Odontoid kırıkları genç hastalarda tipik olarak trafik ve dalış kazaları gibi yüksek enerjili travmalara bağlı meydana gelir. Yaşlı popülasyonda ise aynı seviyeden düşme gibi düşük enerjili travmalarda dahi görülebilmektedir. En yaygın mekanizma servikal omurganın hiperekstansiyonudur. Tip 3 odontoid fraktürleri nonoperatif yaklaşımla takip edilebilirken kompleks tipte olanlarda nonoperatif yaklaşım başarısızlıkla sonuçlanabilmektedir.

Yöntem: Olgu sunumu

Bulgular: Elektrik direğinden düşme sebebiyle acil servise getirilen 40 yaşında erkek hastanın muayenesinde motor defisit yoktu. Palpasyonla servikal hassasiyeti mevcuttu. Servikal bilgisayarlı tomografisinde C1 sol lateral massında deplase kırık hattı, C2 vertebra korpus anteroinferior marjininde, C2 vertebra korpus posterolateralinde pediküle uzanım gösteren ve kanal işgaliyetine sebep olan deplase fraktür hattı izlendi. Hastaya oksipital plak-vida, C2 transpediküler, C3-C4 lateral mass vida-rot sistemiyle oksipitoservikal stabilizasyon cerrahisi uygulandı. Cerrahi komplikasyon gerçekleşmeyen hasta post operatif 3.gün taburcu edildi.

Tartışma: Odontoid fraktürlerin görülme sıklığı yaş gruplarına göre değişkenlik gösterir ve servikal omurga yaralanmalarının yaklaşık yüzde 20'sini oluşturur. Nonoperatif yaklaşımlar rijid servikal ortoz ve halo vest immobilizasyon uygulamasını içerirken cerrahi yaklaşımlar arasında odontoid vidalama, transoral odontoidektomi ve posterior enstrümantasyon bulunmaktadır. Posterior enstrümantasyon uygulamaları C1-C2 ile sınırlı olabildiği gibi daha uzun segment şeklinde de planlanabilir.

Sonuç: Odontoid fraktürlerin görülme sıklığı yaş gruplarına göre değişkenlik gösterir ve servikal omurga yaralanmalarının yaklaşık yüzde 20'sini oluşturur. Nonoperatif yaklaşımlar rijid servikal ortoz ve halo vest immobilizasyon uygulamasını içerirken cerrahi yaklaşımlar arasında odontoid vidalama, transoral odontoidektomi ve posterior enstrümantasyon bulunmaktadır. Posterior enstrümantasyon uygulamaları C1-C2 ile sınırlı olabildiği gibi daha uzun segment şeklinde de planlanabilir.

S - 070

GRAFEN: GELECEĞİN İMPLANT MALZEMESİ

Cüneyt Temiz[1], Kürşat Kanbur[3], Fatih Sargın[3], Mehmet Eminoğlu[1], Enver Atik[2]

[1]Manisa Celal Bayar Üniversitesi Tıp Fakültesi Nöroşirürji AD
[2]Manisa Celal Bayar Üniversitesi Mühendislik Fakültesi Makina Mühendisliği AD
[3]Manisa Celal Bayar Üniversitesi Mühendislik Fakültesi Malzeme Mühendisliği AD

Amaç: Grafen, altıgen bir yapıda birbirine bağlanmış tek katmanlı karbon atomlarından oluşan iki boyutlu bir karbon nanomalzemedir. Ayrıca grafit, karbon nanotüpler ve fullerenler gibi en bilinen karbon bazlı malzemelerden bazıları da farklı kombinasyonlarda düzenlenmiş grafen veya onun katmanlarından oluşur. Grafen iki boyutlu moleküler yapıda iken bile yüksek mekanik direnç (elmastan yüksek), termal ve elektirksel iletkenlik ve kendi boyutunun %20 si kadar elastik deformasyona uğrayabilmesi gibi özelliklerle , bilinen hiçbir malzemede bulunmayan karakteristiğe sahiptir. Bu özellikler de onu ideal spinal implant ve/veya kaplama malzemesi olabileceğini düşündürmektedir. Henüz , grafenin implant üretimi konusunda ,bilindiği kadarıyla, bir yayın bulunmamaktadır. Bu çalışmanın amacı, laboratuvarlarımızda üretilen grafen oksit ve laminar grafenin üretim süreçleri ve spinal implant teknolojisine yapabileceği olası yararları tartışmaktır.

Yöntem: . Grafen yapısındaki karbon atomları, sp2 hibridizasyonu ile kimyasal olarak birbirine bağlanır ve bu eşsiz oluşum birçok alanda üstün özellikler sağlamaktadır. Grafen, yüksek yüzey alanı (2630 m2/g), üstün mekanik mukavemeti (130 GPa gerilme mukavemeti) ve çok düşük özgül dayanım (dayanım/yoğunluk) ile yüksek elektriksel ve termal iletkenliğe sahiptir. Grafen, dünyanın en sert malzemesi olarak bilinen elmastan daha serttir ve aynı zamanda kendi uzunluğunun %20'sine kadar esneyebilmesi sayesinde yüksek elastik özelliklere sahiptir.Günümüzde grafen, grafitten mekanik veya kimyasal eksfoliasyon yöntemleri, metandan kimyasal buhar biriktirme (CVD) yöntemi ve silisyum karbürden termal ayrıştırma gibi birçok üretim yöntemiyle üretilebilmektedir. Ancak kimyasal eksfoliasyon yöntemi seri üretim için en çok tercih edilen yöntem olarak kabul edilmektedir. Bu çalışmada laboratuvarlarımızda kimyasal eksfoliasyon yöntemi ile yapılan üretim ile ilgili bilgi sunulacaktır.

Bulgular: Çalışmamızda kimyasal eksfoliasyon yöntemi ile elde edilen grafenin özellikleri, kimyasal, mekanik, fiziksel ve mikroskopik olarak verifiye edilmiştir. Böylece Türkiye'de çok az merkezde üretilebilen grafenin laboratuvarlarımızda üretildiği de tescil edilmiştir.

Tartışma: Grafen, dünyanın en sert malzemesi olarak bilinen elmastan daha serttir ve aynı zamanda kendi uzunluğunun %20'sine kadar esneyebilmesi sayesinde yüksek elastik özelliklere sahiptir. Bu eşsiz özellikleri sayesinde grafen, biyomalzemeler, biyosensörler, fotokatalitik, fotovoltaik, süper kapasitör malzemeler, esnek ve şeffaf iletken filmler gibi alanlarda kullanılmaktadır. Ayrıca, grafen türevli malzemeler biyouyumlu malzemeler olarak kabul edilmektedir. Yapılan çalışmalarda grafen kaplı malzemelerin hücrelerin yapışmasını, çoğalmasını ve farklılaşmasını desteklediği bilinmektedir. Tıp alanında, grafen, özellikle üstün iletkenlik özelliği ve mekanik mukavemeti açısından, kemik dokularda kullanılan malzemeler için geleceğin implant üretim ve/veya kaplama malzemesi olarak düşünülebilir.

Sonuç: Yüksek teknoloji ile üretilen grafenin , omurga implantları konusunda büyük katkı sağlayacağı düşünülmektedir. Çalışmamız da bu alanda Türkiye'deki öncü çalışmalardandır.

S - 071

L5 HİPOPLAZİSİ OLAN HASTALARDA FORAMEN VE DİSK ARALIĞININ MANYETİK REZONANS GÖRÜNTÜLEME ANALİZİ

Özgür Akşan[1], Mehmet Seçer[2], Nail Özdemir[1]

[1]Beyin ve Sinir, İzmir
[2]Alanya Alaaddin Keykubat Üniversitesi, Alanya

Amaç: Normal hastalarda ve L5 hipoplazisinde foramen çapı ve intervertebral disk yüksekliği hesaplama sonuçlarını inceledik.

Yöntem: L5 hipoplazisi olan 20 hasta ve 20 kontrol grubunun MRG ile retrospektif analizi yapıldı. L5'in ön-arka çapı, foraminal boyutları, spondiloliz, spondilolistezis ve intervertebral disk dejenerasyonu değerlendirildi.

Bulgular: L5 hipoplazisi ve kontrol grupları arasında L4-5 ve L5-S1 AP çapı karşılaştırmalarında istatistiksel olarak anlamlı fark vardı. L5 hipoplazili hastalarda hem sağ L5 hem de S1 foramen çapları ile sol L5 ve S1 foramen çapları kontrol grubuna göre anlamlı olarak daha dardı. L5 hipoplazi grubunda 3 hastada gerçek anterolistezis derece I görüldü. L5 hipoplazisi grubundaki tüm hastalarda pediküllerde incelme ve L5'in alt yüzlerinde hipoplazi mevcuttu. L5 hipoplazi grubunun L4-5 ve L5-S1 seviyelerinde tüm hastalarda düşük dereceli disk dejenerasyonu gözlendi.

Tartışma: Bu hastalarda gelişebilecek spondilolistezis, disk dejenerasyonu ve foraminal stenoz olasılığı olabileceğinden takip edilmelidirler.

Sonuç: MRG gibi radyolojik görüntüleme çalışmalarında L5 hipoplazisi saptayan hekimler, bu hastalarda gelişebilecek spondilolistezis, dejenere disk ve foraminal stenoz olabilmektedir.

S - 072

KARŞILAŞTIĞIMIZ SPİNAL APSELİ OLGULARIN RETROSPEKTİF İNCELENMESİ

Göksal GÜNERHAN[1], Özgür ÖCAL[1], Denizhan DİVANLIOĞLU[1], Ahmet Eren SEÇEN[1], Zeynep DAĞLAR[1], Emin ÇAĞIL[1], Bekir TUNÇ[2], Ali DALGIÇ[3]

[1]Sağlık Bilimleri Üniversitesi, Ankara Şehir Hastanesi, Beyin ve Sinir Cerrahisi Kliniği, Ankara-Türkiye
[2]Erol Olçok Eğitim ve Araştırma Hastanesi, Beyin ve Sinir Cerrahisi Kliniği, Çorum-Türkiye
[3]Özel Medicana International Ankara Hastanesi, Beyin ve Sinir Cerrahisi Kliniği, Ankara-Türkiye

Amaç: Spinal epidural apse (SEA), epidural boşluğun ölümcül olabilen ve ilerleyici nörolojik defisitlere yol açan ciddi bir piyojenik enfeksiyonudur. SEA sıklıkla torasik(%50) ve lomber(%35) bölgelerde görülmektedir. Lokal iskemi ya da direkt bası şeklinde spinal kord hasarı yapmaktadır. Hastalar genellikle ağrı şikayetiyle başvurmaktadır, radiküler semptomların başlaması ortalama 4-5 günde olmaktadır. SEA gelişmesinde etkili durumlar geçirilmiş spinal cerrahi ya da travma öyküsü, dm, iv uyuşturucu kullanımı, kronik böbrek hastalığı, alkolizm, malignite ve hiv pozitifliğidir. SEA oluşumu hematojen yol, direkt yayılım ve spinal cerrahi ya da travma sonrası olabilir, yaklaşık %50'sinde kaynağı bilinmemektedir. En sık görülen mikroorganizmalar: S. aureus, aerobik ve anaerobik streptokoklar, E. coli, P. aeruginosa, tüberküloz ve brucellozdur. MRI tercih edilen görüntüleme ve tanı yöntemidir. Tedavide kullanılan yöntem genellikle erken cerrahi ve antibiyotiklerle kombine tedavi yöntemidir. Cerrahi yönetimde drenaj, debridman ve stabilizasyon sıklıkla kullanılan yöntemlerdir.

Yöntem: Kliniğimizde Nisan 2019 tarihinden itibaren spinal apse nedeniyle opere edilmiş toplam 21 adet hasta, dijital ortamdaki dosya kayıtları ve görüntülemeleriyle retrospektif olarak incelenmiştir.

Bulgular: Çalışmamıza dahil edilen 21 hastanın 5'i servikal, 7'si torakal ve 9'u lomber apse nedeniyle opere edilmişti. Hastaların 18'i erkek, 3'ü kadındı. Hastaların ilk başvuru şikayetleri incelendiğinde 4'ü ekstremitelerde güçsüzlük, 11'i spinal bölgede akıntı ya da şişlik ve 6'sında sadece vertebral ağrı şikayeti mevcuttu. Hastaların 8'inde eski motor defisitleri mevcuttu, 9'unun nörolojik muayenesi doğaldı. Hastaların 12'sinde spinal cerrahi ya da travma öyküsü mevcuttu, 2'sinde DM, 1'inde HT ve 1'inde relapsing polikondrit ek hastalığı vardı. 2 hastada taze süt, peynir tüketimi ya da hayvancılıkla uğraşma mevcuttu, bunlardan 1'inde kültür sonucunda Brucella pozitif çıkmıştı. Hastaların 8'ine Rifampisinli, 1'ine Vankomisinli yıkama sistemi kuruldu. Hastaların preop ve postop nörolojik muayenesi karşılaştırıldığında güçsüzlük şikayeti ile başvuran 1 hastanın şikayetinde azalma olduğu ve 1 hastanın şikayetinin arttığı görüldü. Hastaların alınan kültürlerinde çıkan sonuçlarda en sık sonuç üreme olmamasıydı. En fazla üremesi olan etken S. aureustu, daha sonrasında sırasıyla S.epidermidis, S. hominis, E. coli, Brucella, Tuberküloz, Coxiella ve Enterobacter cloacae üremesi olmuştu.

resim 1

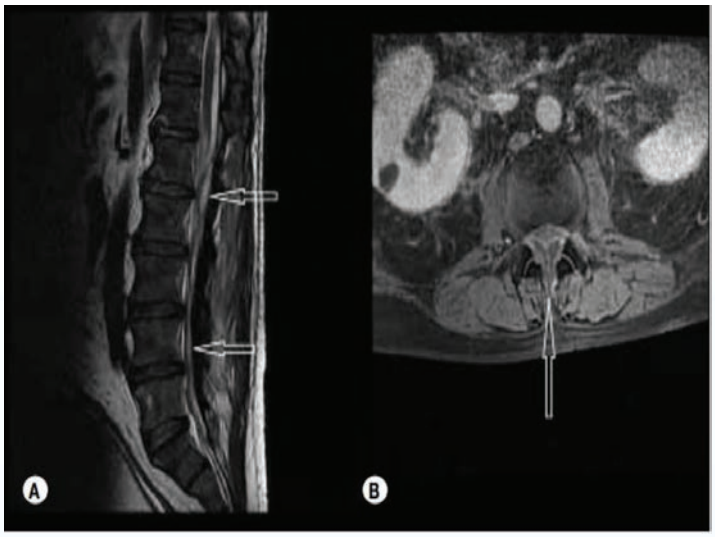

Resim 1: a) Sagittal görüntüde L1 seviyesinde posterior epidural apse (oklar), b) Aksiyel kontrastlı incelemede (ok) epidural apse koleksiyonu.

tablo 1

KARAKTERİSTİK		
CİNSİYET	ERKEK	18
	KADIN	3
BÖLGE	SERVİKAL	5
	TORAKAL	7
	LOMBER	9
YAŞ	20-49	12(%57,1)
	50-59	4(%19)
	60-69	3 (14,2)
	≥70	2(9,5)

Hastaların yaş, cinsiyet ve bölgeye göre sınıflandırılması

Tartışma: Ateş veya artmış eritrosit sedimantasyon hızı ile birlikte sırt ağrısı veya nörolojik defisit şikayetleri ile başvuran hastada spinal epidural apseden şüphelenilmelidir. Gadolinyumla güçlendirilmiş manyetik rezonans görüntüleme, apsenin varlığını doğrulamak ve yerini belirlemek için tercih edilen tanı yöntemidir. Acil cerrahi dekompresyon ve debridman (omurilik stabilizasyonu ile veya olmadan) ardından uzun süreli antibiyotik tercih edilen tedavidir. Seçilmiş vakalarda, nörolojik komplikasyon riskinin düşük olduğu belirlendiğinde, ameliyatsız tedavi dikkatli bir şekilde düşünülebilir.

Sonuç: Spinal epidural apse, tedavisi zor ve kombine tedavi gerektiren bir hastalıktır. Genelde kültürde üreme olmamasına karşın ciddi ve uzun antibiyoterapi tedavisi gerekmektedir.

S - 073

MEDİKAL OZON TEDAVİSİNİN EPİDURAL FİBROZİS ÜZERİNE TOPİKAL VE SİSTEMİK ETKİSİ: DENEYSEL ÇALIŞMA

Rabia Nur BALÇIN[1], Mine ÖZŞEN[2], Pınar ESER[1], Tamer KALA[5], İncilay LAY[4], Gökhan OCAKOĞLU[3], Şeref DOĞAN[1]

[1]Bursa Uludağ Üniversitesi Tıp Fakültesi, Nöroşirürji Anabilim Dalı, Bursa, Türkiye
[2]Bursa Uludağ Üniversitesi Tıp Fakültesi, Patoloji Anabilim Dalı, Bursa, Türkiye
[3]Bursa Uludağ Üniversitesi Tıp Fakültesi, Biyoistatistik Anabilim Dalı, Bursa, Türkiye
[4]Hacettepe Üniversitesi Tıp Fakültesi, Biyokimya Anabilim Dalı, Ankara, Türkiye
[5]Bursa Özel Medicabil Hastanesi, Bursa, Türkiye

Amaç: Epidural fibrozis (EF), sinir köklerinde ve durada adezyonlara yol açarak postoperatif dönemde kronik bel ve bacak ağrısı semptomlarına neden olmaktadır. Bugüne kadar EF gelişiminin azaltılması ve önlenmesi amacıyla birçok cerrahi yöntem ve tıbbi tedavi denenmiş; deneysel ve klinik çalışma yapılmıştır. Saf oksijenin yüksek voltaj gradyanından geçirilmesiyle elde edilen ozon, günümüzde lomber disk herniasyonu ve bel ağrısı gibi tıbbi durumların tedavisinde kullanılmaktadır. Bu çalışmada, deneysel laminektomi modeli oluşturularak, ozonun, EF üzerindeki etkisinin araştırılması amaçlandı.

Yöntem: 47 adet Sprague-Dawley erkek sıçan dört gruba ayrıldı; (1) laminektomi yapılıp kapatılan kontrol grubu (n=12), (2) laminektomi sonrasında 50 ml serum fizyolojik (SF) ile intraoperatif yıkama yapılan SF grubu (n=11), (3) laminektomi sonrasında 50 ml ozonlanmış distile su ile intraoperatif yıkama yapılan topikal ozon grubu (n=12), (4) laminektomi sonrasında postoperatif ardışık 7 gün intraperitoneal yolla ozon (0,7 mg/kg) uygulanan intraperitoneal ozon grubu (n=12). Postoperatif dönemde denekler Basso Beattie Bresnahan lokomotor beceriler skalası ile kontrol edildi. Tüm denekler 4 haftanın sonunda sakrifiye edildi. Dokulardan elde edilen histopatolojik ve biyokimyasal veriler EF açısından incelendi.

Mikrocerrahi laminektomi görüntüsü

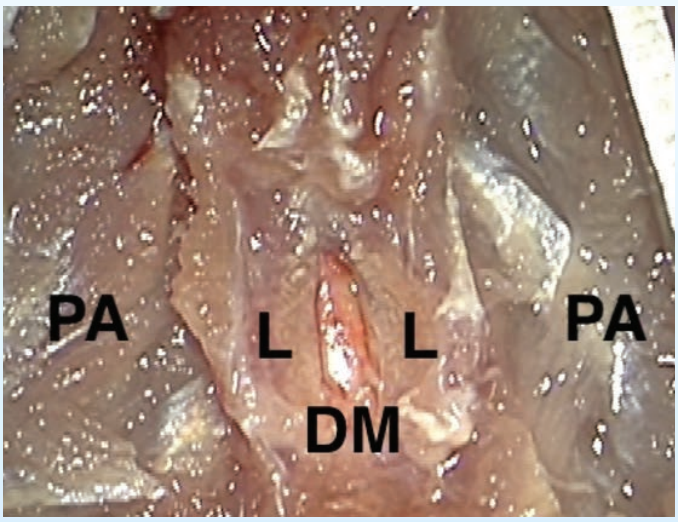

Tek mesafe laminektomi yapılmış; dura mater görülmekte. PA: Paravertebral adeleler, L: Lamina, DM: Dura mater.

Bulgular: EF, enflamasyon ve fibroblast yoğunluğu bakımından gruplar arasında istatistiksel olarak anlamlı fark saptanmadı (sırasıyla p=0,728, p=0,152, p= 0,226). Topikal ozon grubunda hidroksiprolin (HP) düzeyinin, intraperitoneal ozon grubuna göre daha yüksek olduğu belirlendi (p=0,007) ancak diğer tüm kontrol ve tedavi grupları arasında HP düzeyi açısından istatistiksel olarak anlamlı fark saptanmadı (p>0,05).

Hidroksiprolin düzeylerinin gruplara göre karşılaştırmalı kutu grafiği.

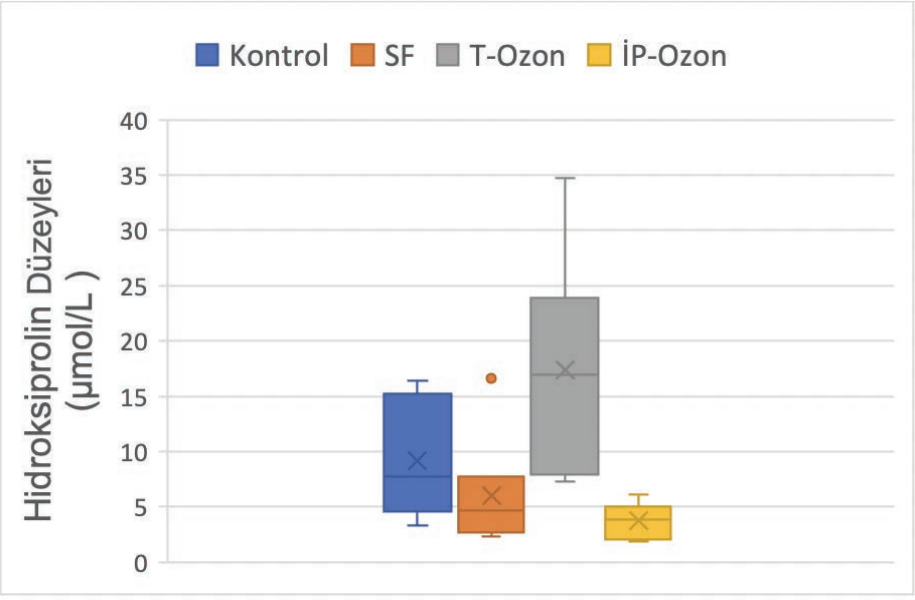

x: Ortalama değer, •: Aykırı değer SF: Serum Fizyolojik (Grup 2). T – OZON: Topikal Ozon Grubu (Grup 3). İP – OZON: İntraperitoneal Ozon Grubu (Grup 4).

Hidroksiprolin düzeyleri.

	KONTROL (n=6)	SF (n=5)	T - OZON (n=6)	İP - OZON (n=6)	p değeri*
Hidroksiprolin Düzeyi^ (µmol/L)	7,70 (3,29 –16,39)	4,70 (2,29 – 16,62)	16,92 (7,24 – 34,77)	3,87 (1,82 – 6,14)	0,006

Veriler, medyan(minimum:maximum) şeklinde yazılmıştır. *: Kruskal-Wallis H Test ⊥: Hidroksiprolin düzeyleri mg doku başına µmol/L cinsinden verilmiştir. SF: Serum Fizyolojik (Grup 2). T – OZON: Topikal Ozon Grubu (Grup 3). İP – OZON: İntraperitoneal Ozon Grubu (Grup 4).

Hidroksiprolin karşılaştırılmalı alt grup analizleri.

İkili Gruplar	p değeri*
KONTROL-SF	> 0,99
KONTROL-T OZON	> 0,99
KONTROL- İP OZON	0,273
SF-T OZON	0,077
SF- İP OZON	> 0,99
T OZON-İP OZON	0,007

*: Posthoc analiz Dunn-Bonferroni test. SF: Serum Fizyolojik grubu (Grup 2), T OZON: Topikal ozon grubu (Grup 3), İP OZON: İntraperitoneal ozon grubu (Grup 4)

Tartışma: Yabancı materyallerin ve kan ürünlerinin SF irrigasyonu ile laminektomi sahasından uzaklaştırılmasının EF oluşumunu sınırlandırmada etkili olduğu düşünülmekte; nöroşirürji dahil olmak üzere birçok cerrahi branşta operasyon sonunda cerrahi sahanın SF ile yıkandığı bilinmektedir. Çalışmamızda ozonun antienflamatuar ve antiseptik etkileri göz önüne alınarak alternatif bir yıkama solüsyonu olabileceği hipotezi ile topikal ozon grubu oluşturulmuş; literatüre göre ozon SF yerine distile suda çözdürülmüştür. Histopatolojik analizlerde kontrol ve tedavi gruplarında EF açısından istatistiksel farklılık bulunamamıştır. Yara iyileşmesinin anahtar bileşeni olan kollajen miktarını gösteren HP, önemli bir fibrozis belirtecidir. Kontrol grubuna göre, HP düzeyleri, SF grubunda düşük ancak topikal ozon grubunda oldukça yüksek bulunmuştur. HP sonuçları SF ile cerrahi sahanın irrige edilerek, kemik tozu, pamuk parçaları gibi maddelerin cerrahi sahadan uzaklaştırılmasının, EF oluşumunun sınırlandırılmasında etkin olabileceği; ozonlu su ile yıkamanın epidural mikroçevreye olası bir sitotoksik etkiyle fibroziste artışa neden olabileceği düşünülmüştür. Çalışmamızda sistemik ozon uygulamasının, topikal uygulamaya göre fibrozis oluşumunu azaltmaya eğilimli olduğu görülmüştür.

Sonuç: HP değerleri karşılaştırıldığında intraperitoneal ozon uygulamasının topikal uygulamaya üstün olduğu görülmüştür. Ozon tedavisinin daha önceki çalışmalarda gösterilmiş olan antienflamatuar ve antifibrotik etkileri göz önüne alındığında farklı tedavi protokolleri düzenlenerek ileri deneysel çalışmalara ihtiyaç olduğu kanaatindeyiz.

S - 074

OSTEOPOROTİK VERTEBRAL KOMPRESYON KIRIKLARINDA PERKÜTAN VERTEBRAL GÜÇLENDİRME TEKNİKLERİNİN YENİDEN KOMPRESYON ÜZERİNDEKİ ETKİSİ.

Fikret Şahintürk[1], Erkin Sönmez[1], Selim Ayhan[1], Atakan Gök[1], Salih Gülşen[1], Cem Yılmaz[1]

[1]Başkent Üniversitesi Tıp Fakültesi Beyin ve Sinir Cerrahisi

Amaç: Perkütan vertebroplasti (PVP) ve balon kifoplastinin (BK) güçlendirme yapılan omurların yapısal bütünlüğü üzerinde uzun vadeli etkileri olup olmadığını belirlemek.

Yöntem: 2010-2020 yılları arasında osteoporotik vertebra kompresyon kırığı nedeniyle toplam 351 hastaya BK ve PVP uygulandı. Hastaların demografik, cerrahi ve radyolojik özellikleri retrospektif olarak incelendi. Çalışmamıza bipediküler yaklaşımla sadece bir seviye PVP veya BK uygulanan, kriterlerini karşılayan toplam 55 hasta dahil edildi. Hastalar BK (n:40) ve PVP (n:15) olmak üzere iki gruba ayrıldı. Tüm ölçümler postoperatif birinci günden itibaren ayakta çekilen lateral grafilerde ve son takipte çekilen grafilerde yapıldı. Kırık vertebra gövdesinin ön (VHa), arka (VHp) yükseklikleri ve lokal kifoz açısı (LKA) ölçüldü

Bulgular: BK grubunda çimentolu vertebra gövdelerinin ön ve arka yükseklik ölçümleri geç dönemde erken postoperatif döneme göre daha düşük değerler gösterirken, geç dönemde LKA ölçümlerinin arttığı saptandı. Ameliyat sonrası erken ve geç dönemde ortanca VHa değerleri 1,98 (cm)(min: 0,9-maks: 3), 1,79 (min: 0,86-maks: 2,98) ($Z = -4.858$, $p < 0.001$), ameliyat sonrası erken ve geç dönemde VHp ortanca değerleri sırasıyla 2.48 (cm) (min: 1.47-maks: 3.37) ve 2.28 (min: 1.4-maks: 3.29) olarak bulunurken ($Z = -3.604$, $p < 0.001$). Vertebral yükseklik ölçümleri, erken ve geç postoperatif dönemlerde istatistiksel olarak anlamlı farklılıklar gösterdi. Ayrıca erken ve geç postoperatif dönemde medyan LKA ölçümleri sırasıyla 12.75 (min: 1.6-maks: 34.2) ve 17.45 (min: 2-maks: 47.1) bulundu. Bu fark da istatistiksel olarak anlamlı bulundu ($Z = -2.519$, $p = 0.012$) BK grubunda toplam 11 (%27,5) hastada rekollaps görüldü.PVP grubunda, büyütülmüş vertebral cisimlerin VHa ve VHp'si ve ayrıca LKA ölçümleri, erken ve geç postoperatif dönemler arasında anlamlı farklılık göstermedi. Postoperatif erken dönemde ve geç postoperatif dönemde VHa ölçümü için ortanca değerler, erken ve geç postoperatif dönemde VHp ölçümü için ortanca değerler 2,06 cm (min:1,54-maks:2,94), 2,1(min:1,34) olarak bulundu. -maks:2.81) ($Z=-0.853$, $p=0.394$), 2.59 cm (min:2.12-maks:3.29), 2.53(2.14-3.2) ($Z=-1.452$, $p=0.147$) ve medyan LKA ölçümü ameliyat sonrası erken dönem LKA ölçümü 16.6 derece (min:1.6-maks:28.1), ortanca geç ameliyat sonrası LKA ölçümü 19 derece (min:1.4-maks:28.4) ($Z=-0.767$, $p=0.443$). Takip döneminde PVP yapılan 15 hastanın 2'sinde (%13,3) nüks görüldü.

Tartışma: Çalışmamız, vertebra rekollapsı açısından balon kifoplasti ile perkütan vertebroplastiyi karşılaştıran literatürdeki en uzun takibe sahip olması nedeniyle benzersizdir.Balon kifoplastinin perkütan vertebroplastiye göre özellikle vertebra yüksekliğinin geri kazanılması ve sagital dizilimin sağlanmasında bazı avantajları olduğu bilinmesine rağmen, çalışmamız balon kifoplastinin büyütülmüş vertebral cisimlerin boy kaybını uzun vadede engellemediğini göstermektedir.

Sonuç: Çalışmamız, güçlendirilmiş vertebra rekollapsı açısından BK ve PVP'yi karşılaştıran literatürde en uzun takibe sahip olması nedeniyle benzersizdir. Çalışmamız BK'nın uzun dönemde büyütülmüş vertebra cisimlerinin boy kaybını engellemediğini göstermektedir.

S - 075

ÜST TORAKAL VERTEBRA FRAKTÜRLERİNDE PERKÜTAN KİFOPLAST DENEYİMİ

İsmail KAYA[1], İlker Deniz CİNGÖZ[1]

[1]Uşak Üniversitesi Tıp Fakültesi Beyin ve Sinir Cerrahisi Ana Bilim Dalı Uşak, Türkiye

Amaç: Üst torakal vertebra fraktürlerinde kifoplasti uygulaması, pedikül ve vertebra korpuslarının küçük olması sebebiyle zor bir tekniktir. Omuz interferansı nedeniyle floroskopik görüntüleme de zordur. Bu çalışmanın amacı, üst torakal vertebra fraktürlerindeki kifoplasti uygulamalarını ve sonuçlarını değerlendirmektir.

Yöntem: Üst torakal vertebra fraktürü olan on iki hastaya kifoplasti uygulandı. 1 vakada 2 seviye kifoplasti uygulandı. Tüm vakalarda tek taraflı girişim uygulandı. Hastaların preoperatif ve postoperatif VAS'larına bakıldı. Hastalar Oswestry Engellilik İndeksi ile değerlendirildi. Postoperatif radyolojik ve klinik komplikasyon varlığı değerlendirildi.

Bulgular: Tüm hastalar, ortalama VAS skorlarında (sırasıyla preoperatif skor 82 ve postoperatif skor 33) ve Oswestry Engellilik İndeksi skorlarında (sırasıyla 92'e karşı 35) belirgin iyileşme gösterdi. Hiçbir hastada nörolojik defisit veya akciğer ile ilgili komplikasyon (pnömotoraks veya hemotoraks) ile karşılaşılmadı. Tedavi edilen 13 vertebra korpusunun 1'inde herhangi bir sekel olmaksızın polimetilmetakrilat çimento ekstravazasyonu gözlendi. Ortalama 8 aylık takip süresinde, hiçbir hastada komşu seviyede kırık görülmedi.

Tartışma: Üst torakal vertebra kifoplastisi, ağrının erken dönem ve geç dönem giderilmesini ve fonksiyonel yetenekte iyileşme sağlayabilen etkili ve güvenli, minimal invaziv bir prosedürdür. Teknik olarak zordur ve ciddi komplikasyon potansiyeline sahiptir.

Sonuç: Temel anatomi bilgisi ve floroskopi görüntülerini yorumlama becerisi ile üst torasik vertebra kifoplastisi güvenli bir şekilde yapılabilir.

S - 076

SERVİKAL DİSK HERNİSİ CERRAHİSİNDE PROTEZ İLE "PEEK CAGE" UYGULAMALARININ HASTALAR ÜZERİNDEKİ AĞRI, FONKSİYONELLİK VE YAŞAM KALİTESİ AÇISINDAN DEĞERLENDİRİLMESİ

İlker Deniz CİNGÖZ[1], İsmail KAYA[1]

[1]Uşak Üniversitesi Tıp Fakültesi, Beyin ve Sinir Cerrahisi Ana Bilim Dalı, Uşak, Türkiye

Amaç: Bu çalışmada, servikal disk hernisi nedeniyle servikal disk protez cerrahisi uygulanan ve tek seviyede "peek cage" uygulaması yapılan hastaların erken dönemde ağrı sürelerinin, ağrı şiddetlerinin, fiziksel aktivitelerinin, fonksiyonel durumlarının ve yaşam kalitelerinin incelenmesi amaçlandı.

Yöntem: Kronik boyun ağrısı nedeniyle tek seviyede servikal disk protez cerrahisi uygulanan 12 hasta ve "peek cage" uygulaması yapılan 12 hasta değerlendirildi. Hastaların; demografik bilgileri, ağrı süreleri (Vizüel Analog Skalası), yaşam kalitesi (Nottingham Genişletilmiş Günlük Yaşam Aktiviteleri İndeksi) ve fonksiyonellik (Boyun Özürlülük İndeksi) anketleri uygulandı. Değerlendirmeler cerrahi öncesi ve cerrahi sonrasında 3. ayda tekrar edildi.

Bulgular: Her iki grup arasında demografik özellikler (yaş, kilo, cinsiyet vs..) açısından anlamlı bir fark saptanmadı. Ağrı süresi ortalaması protez cerrahisi grubunda 48.3±22.4 gün ve "peek cage" grubunda 82.4±33.7 gün olarak bulundu. İki grubun ağrı süresinde anlamlı farklılık saptandı ($p<0.05$). Nottingham Genişletilmiş Günlük Yaşam Aktiviteleri İndeksine göre her iki grupta anlamlı bir fark saptanmadı ($p>0.05$). Boyun Özürlülük İndeksi cerrahi öncesi değerleri gruplar arasında farklılık bulunmazken ($p>0.05$), cerrahi sonrasında Boyun Özürlülük İndeksi puanları arasında protez kullanılan hastalar lehine anlamlı farklılıklar saptandı ($p<0.05$).

Tartışma: Servikal disk hernilerinin cerrahi tedavisinde servikal disk protezi kullanılan hastlarda, "peek cage" kullanılan hastalara göre ağrı sürelerinin daha kısa olduğu ve bu hastaların fonksiyonel olarak daha erken geri dönüş sağladığı bulunmuştur.

Sonuç: Servikal disk hernilerinin cerrahi tedavisinde servikal disk protez ile ilgili özellikle yaşam kalitesi ile ilgili daha geniş çalışmalara ihtiyaç duyulmaktadır.

S - 077

C4-C6 LAMİNOPLASTİ İLE İNTRADURAL İNTRAMEDÜLLER YERLEŞİMLİ SERVİKAL EPENDİMOMUN TOTAL REZEKSİYONU, POSTMİYELOTOMİ DEFEKTİN PİAL SÜTÜRASYON İLE ONARIMI

Siavash HAŞİMOĞLU[1], Murat ZAİMOĞLU[1], Elif Gökalp[1], Emre Bahir METE[1], Baran Can ALPERGİN[1], Özgür ORHAN[1], Ümit EROĞLU[1]

[1]Ankara Üniversitesi Beyin Ve Sinir Cerrahisi Anabilim Dalı

Amaç: İntraspinal patolojilere yaklaşımda laminektomi sonrası gelişebilecek epidural fibrozis, laminektomi membranı, laminektomi sonrası kifotik deformite ve instabilite riskinden kaçınmak için bu yaklaşımlarda laminoplasti önemi ve intramedüller omurilik tümörlerinin eksizyonundan sonra postoperatif dizesteziyi önlemek için piamater onarımının öneminin belirtilmesi.

Yöntem: Kırk yaşında erkek hasta 5 aydır devam eden boyun ağrısı, kol ve bacaklarda uyuşma, yürüme zorluğu, ince motor becerilerinin azalması ve dengesizlik şikayetleri ile başvurdu. Nörolojik muayenesinde C5-6'dan itibaren tüm vücutta hipoestezi, her iki üst ekstremite distallerinde ve alt ekstremitede 4/5 kas kuvveti, üst ve alt ekstremite derin tendon reflekslerinde bilateral artış, bilateral Hoffman ve Babinski pozitifliği mevcuttu. MRG' de C4 ile C6 vertebra seviyelerinde uzanan, ekspansil diffüz kontrast tutulumu gösteren intradural intramedüller kitle tespit edildi (Şekil 1). Hastaya cerrahi planlandı. Genel anestezi altında concorde pozisyonda ilgili seviyelere orta hat insizyonu yapıldı. TUR yardımıyla lateral mass lamina birleşim noktasından kesildi. Ligamentum flavum diseksiyonu sonrası lamina ve spinöz çıkıntı bloğu kaldırıldı. Duramater lineer insizyonla açıldı ve myelotomi yapıldı. Piamater 9/0 prolen sutur ile silver mini klip yardımıyla retraksiyon oluşturmayacak şekilde duramatere tespit edildi (Şekil 2A-B-C). Tümör total eksize edildi. Piamater 9/0 prolen sutur ile suture edildi. Duramater kapatıldı. Lamina spinöz çıkıntı bloğu mini plak-vida sistemiyle yerine yerleştirildi (Şekil 3). Cerrahi başlangıcından itibaren devamlı şekilde SEP ölçümü ve aralıklarla MEP ölçümü yapıldı. Başlangıçta median ve tibial SEP latansları uzun olan ve MEP düşüklüğü saptanan hastada tümör eksizyonu sonrasında bu değerlerde kazanım saptandı.

Şekil 2

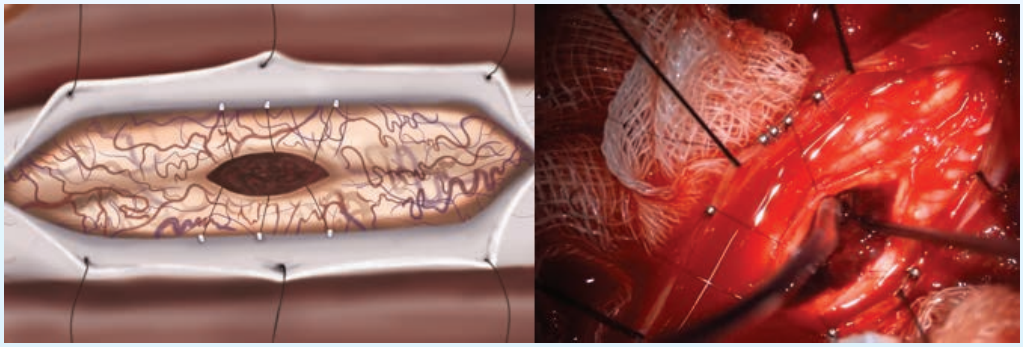

İntraoperatif ve şematik olarak piamater›in silver mini plak ile duramatere asılması.

Şekil 3

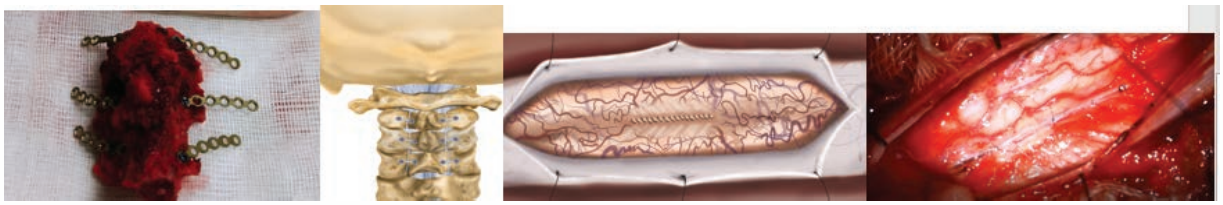

İntraoperatif ve şematik olarak pial suturasyon ve lamina - spinöz bloğun mini plak ile yerleştirilmesi.

Bulgular: Postoperatif muayenede kas kuvveti 5/5 saptandı. Operasyon öncesi mevcut olan hipoestezide azalma saptandı ve hasta postoperatif 6. saatte mobilize edildi. Takiplerinde ek şikayeti olmayan hasta şifa ile taburcu edildi.Patoloji ependimom olarak raporlandı. Altıncı ay kontrolünde hastanın nörolojik muayenesi intakt olarak saptandı. Çekilen servikal BT ve dinamik grafilerde instabilite ve kifoz saptanmadı(Şekil 4). MRG' de nüks saptanmadı (Şekil 5).

Tartışma: Spinal intradural lezyonlara en uygun yaklaşım seçeneği posterior yaklaşımdır. En sık kullanılan yöntem ise laminektomidir. Laminektomi spinal deformite, instabilite, epidural fibrozis ve laminektomi membranı oluşumuna neden olabilir. Laminoplastinin bu komplikasyonları azalttığı bildirilmiştir. Cerrahi sırasında pial askı dikişleri intramedüller tümör cerrahisi yapılırken cerraha belirgin bir kolaylık sağlasa da nörolojik problemlere yol açabildiği bildirilmiştir.

Sonuç: Servikal laminoplastinin en önemli komplikasyonu aksiyel boyun ağrısıdır. Bu ağrıların; ortezlerin daha kısa süre kullanılması, cerrahide ligamanlar ve fasetlerin korunması ve egzersizler ile azaltılabileceği bildirilmiştir. Piamaterin 9/0-10/0 benzeri ince iplikler kullanılmasının ve ciddi retraksiyon yapmaksızın piamaterin asılmasının cerrahi sırasında cerrahi aletlerin giriş ve çıkışında oluşturulabilecek hasarın önüne geçebileceğini düşünmekteyiz. Öte yandan postmyelotomi defektinin 9/0-10/0 prolen sutur ile kapatılmasının postoperatif dizestezi insidansını azaltabildiğini düşünmekteyiz.

S - 078

RİJİT LOMBER ENSTRÜMENTASYON SONRASI SERVİKAL OMURGA BİYOMEKANİĞİNDEKİ DEĞİŞİKLİKLER

Caner GÜNERBÜYÜK[1]

[1]Koç Üniversitesi Tıp Fakültesi

Amaç: Torakolomber omurganın cerrahi stabilizasyonu, diğer spinal bölgelerde biyomekanik değişiklikleri indükleyebilmekte ve potansiyel olarak postoperatif sonucu etkileyebilmektedir. Bu çalışma ile, dejeneratif lomber spinal patolojisi olan hastalarda uygulanan rijit stabilizasyon cerrahisini takiben servikal omurga dizilimindeki biyomekanik parametlerin nasıl etkilendiğini incelemeyi amaçladık.

Yöntem: Lomber dejenerasyona sekonder rijit stabilizasyon uygulanmış (poliaksiyel vidalar ve titanyum rodlar ile) 20 hasta (10 erkek ve 10 kadın, ortalama yaş 64,6 yıl) çalışmaya dahil edildi. Ameliyat öncesi ve sonrası anterior-posterior ve sagittal skolyoz röntgenleri bağımsız bir araştırmacı tarafından SurgimapR (Nemaris Inc., ABD) kullanılarak retrospektif olarak değerlendirildi. Preoperatif ve postoperatif servikal omurga parametreleri Wilcoxon testi kullanılarak karşılaştırıldı. Tüm testler için bir $p<0,05$ istatistiksel olarak anlamlı kabul edildi.

Bulgular: Çalışmaya dahil edilen 20 hastadan 4'ü dejeneratif disk hastalığı, 5'i spinal stenoz ve 3'ü spondilolistezis, 5'i daha önceki operasyona sekonder gelişen spinal instabilite ve 3'ü spondilolizis nedeni ile tedavi edildi. Enstrümantasyon seviyeleri L1 ve L5 arası olarak saptandı. Standart teknikler kullanılarak her hasta için Surgimap kalibre edilerek radyolojik ölçümler elde edildi. T1 slope açısının, ameliyat sonrası önemli ölçüde azaldığı ($p<0.05$) ve bu azalmanın, rijit stabilizasyon sonrası global lomber sagittal dizilim açısındaki iyileşme ile arttırılmıştır ($p<0.05$).

Tartışma: Torasik ve servikal bölgeler lomber dejenerasyondan ve sagittal dengede meydana gelen değişikliklerden büyük ölçüde etkilenir. Benzer bir sagittal denge bozukluğu, lomber lordoz korunmazsa, enstrümantasyon cerrahisinden sonra ortaya çıkar. Altta yatan hareketin bozulduğu durumlarda ise yukarı yönlü etki açıkça görülmektedir.

Sonuç: Segmenter olsa bile, rijit stabilize omurgada lomber lordozun korunması esastır. Lordoz kaybı, genç erişkin dönemde fonksiyonel sorunlara yol açmasada, ileri yaşlarda hastalarda ciddi fonksiyonel sorunlara yol açabilmektedir.

S - 079

LOMBER SPİNAL ANATOMİK YAPILARIN LOMBER DİSK HERNİSİ VE LOMBER SPİNAL STENOZ İLE İLİŞKİSİ

Halil Can Küçükyıldız[1], Ünal Özüm[1], Fatih Koç[1], Eren Kıymaz[1]

[1]Cumhuriyet Üniversitesi Tıp Fakültesi Beyin ve Sinir Cerrahisi

Amaç: Lomber disk hernisi ve lomber spinal kanal stenozu beyin sinir cerrahisinde yaygın patolojilerdendir. Bu iki patolojiye sahip hastalar sıklıkla bel ağrısı, bacak ağrısı uyuşukluk ve yürüme mesafesinde kısalma gibi bulgularla hastaneye başvurur. Lomber disk hernisinde nükleus pulposusun nöral yapılar üzerine bası yapması söz konusu iken lomber spinal kanal darlığı genellikle ligamentum flavum veya faset hipertrofisi sonucu gelişir. Biz bu çalışmada lomber disk hernisi ve lomber spinal kanal stenozu olan hastalarda vertebral dizilim, nöral yapıların bütünlüğü, santral kanal çapı, posterior longitudinal ligaman, ligamentum flavum bütünlüğü faset eklemlerinin pozisyonunu Manyetik Rezonans Görüntüleme (MRG) ile değerlendirdik. Ayrıca aynı patolojisi olan hastaların yaşları, vücut kitle indeksleri, çalışma durumları ve yine MRG'da vertebral, paravertebral anatomik yapıların durumlarını da inceledik.

Yöntem: Lomber disk hernisi ve lomber spinal stenoz tanısı alarak kiniğimizde ameliyat edilen 215 hasta ile bel ağrısı olup lomber MRG'da patoloji tespit edilmeyen 69 bireyin yaş, VKİ, çalışma durumu, L4-L5 seviyesindeki ligamentum flavum kalınlığı, interspinöz ligaman kalınlığı, faset eklem çapı, posterior longitidunal ligaman bütünlüğü, psoas kas çapı, erektör spina kas çapı, ortalama multifidus kas çapı analiz ettik.

Bulgular: Yaş, vücut kitle indeksi (VKİ) ,çalıştıkları iş, ligamentum flavum kalınlığı, interspinöz ligaman kalınlığı, ortalama faset çapı, ortalama multifidus kas çapı, ortalama erektör spina kas çapı ve ortalama psoas kas çapı açısından istatistiksel olarak anlamlı fark bulunmuştur. Ayrıca cinsiyet, yaş, çalıştığı iş, VKİ ile lomber anatomik parametreler arasında ayrı ayrı istatistiksel analiz de yapılmıştır.

Tartışma: Bu çalışmada ligamantum flavum, interspinöz ligaman, faset çapı gibi farklı lomber yapıların radyolojik ölçümler ve yaş, cinsiyet, çalışma durumu, VKİ gibi demografik parametreler ile lomber disk hernisi ve lomber spinal stenoz patolojisi arasında anlamlı istatistiksel ilişkiler tespit edilmiştir.

Sonuç: Çalışmamızda vertebral kolona eşlik eden anatomik yapılardaki değişikliklerin yanı sıra mevcut diskal veya stenotik patolojileri incelenmiştir. Bu çalışmada elde ettiğimiz sonuçlar bize; hastanın demografik özelliklerine ek olarak dejenerasyon, hipertrofi ve atrofi gibi eşlik eden lomber spinal anatomik yapılarda meydana gelen değişiklikler de önemli olabilir. Ayrıca; bu faktörler ve değişiklikler dikkate alınarak, hastaların tedavi süreçlerinin şekillenmesinde bize yardım sağlayacağı gibi, tedavi sonuçları hakkında da yol gösterici olacaktır.

S - 080

PERKÜTAN ENDOSKOPİK LOMBER DİSKEKTOMİ VE MİKRODİSKEKTOMİNİN CİNSEL FONKSİYONLAR VE KLİNİK SONUÇLAR AÇISINDAN KARŞILAŞTIRILMASI

Ülkün Ünlü Ünsal[1], Salim Şentürk[2], Onur Yaman[2], Mesut Mete[3], Kemal Paksoy[2]

[1]Manisa Şehir Hastanesi-Nöroşirürji Kliniği
[2]Memorial Bahçelievler Hastanesi-Omurga Merkezi
[3]Celal Bayar Üniversitesi-Nöroşirürji Kliniği
[4]Memorial Şişli Hastanesi-Nöroşirürji Kliniği

Amaç: Amaç: Cinsellik yaşam kalitesi açısından önemli bir faktördür. Lomber disk hernisinin (LDH) cerrahi tedavisinde tekniğin seçimi konusunda tartışmalar devam etmektedir. LDH tedavisinde mikrodiskektomi (MD) ve perkütan endoskopik lomber diskektomi (PELD) yaygın olarak kullanılmaktadır. Bu çalışmanın amacı, LDH nedeniyle PELD ve MD uygulanan erkek ve kadın hastaların klinik sonuçlarını ve cinsel işlevlerini karşılaştırmaktı.

Yöntem: Bu retrospektif çalışmaya, 24-50 yaşları arasında 72 cinsel olarak aktif hasta dahil edildi. 39 (20 erkek ve 19 kadın) hastaya PELD, 33 (20 erkek ve 13 kadın) hastaya MD uygulandı. Her hasta için yaş, cinsiyet, vücut kitle indeksi (VKİ) ve operasyon düzeyi kaydedildi. Hastalar cinsiyet ve cerrahi tekniklere göre dört gruba ayrıldı: (i) Erkek-PELD (n=20, %52), (ii) Erkek-MD (n=19, %48), (iii) Kadın-PELD (n=20, %61) ve (iv) Kadın-MD (n=13, %39). Hastalara hem preoperatif hem de postoperatif 3. ayda Vizüel Analog Skala (VAS), Oswestry Engellilik İndeksi (ODI), Uluslararası Erektil Fonksiyon İndeksi 5 (IIEF-5) (erkek hastalar için) ve Kadın Cinsel Fonksiyon İndeksi (FSFI) (kadın hastalar için) testleri uygulandı.

Bulgular: Erkek-PELD, Erkek-MD, Kadın-PELD, Kadın-MD gruplarındaki hastaların yaş ortalamaları sırasıyla 38.4, 39.1, 39.9 ve 42.4 idi. Üçüncü ayda VAS-Bacak, VAS-Bel ve ODI skorları preoperatif skorlara göre tüm gruplarda anlamlı olarak azaldı. Her iki cinsiyette de preoperatif IIEF-5 ve FSFI skorları açısından PELD ve MD grupları arasında anlamlı bir fark bulunmazken, postoperatif üçüncü ayda IIEF-5 ve FSFI skorları açısından PELD gruplarında MD gruplarıyla karşılaştırıldığında daha fazla düzelme gözlendi ve aradaki fark istatistiksel olarak anlamlı olarak hesaplandı.

Tartışma: Hem PELD hem de MD olumlu sonuçlar sağlasa da, hangi prosedürün daha etkili olduğu hala tartışmalıdır. PELD'nin daha az doku hasarına neden olduğu, kemik yapısının daha iyi korunmasını sağladığı, skar dokusu ve spinal instabilite geliştirme riskinin daha düşük olduğu bilinmektedir. Ayrıca PELD daha kısa hastanede kalış süresi, daha az kanama, daha az ağrı gibi birçok avantaj sağlar. Diğer taraftan, uzun öğrenme eğrisi ve yetersiz dekompresyon başlıca dezavantajlarıdır. Daha küçük bir insizyon, daha az kas yaralanması ve retraksiyonu ve daha az kanama gereksinimi nedeniyle PELD daha düşük postoperatif LBP riskine sahipken, MD daha büyük bir insizyon, daha fazla kas retraksiyonu gerektirmesi nedeniyle daha yüksek postoperatif LBP riskine sahiptir.

Sonuç: Hem PELD hem de MD'nin LDH'li hastalarda cinsel işlevi iyileştirmesine rağmen, PELD'nin MD'ye kıyasla daha fazla pozitif etkiye sahip olduğunu ve bu farkın istatistiksel olarak anlamlı olduğunu gösterdi. Bu çalışmanın daha geniş vaka serileri ve anksiyeteyi değerlendiren psikiyatrik testler ile desteklenmesi gerektiğini düşünmekteyiz.

TABLO-1

	International Index of Erectile Function (IIEF-5)		
	Preoperative	Postoperative	p
PELD (n=20)	11.5 ± 4.79 (range 6-24)	18.7 ± 3.85 (range 12 - 24)	0.001
MD (n=19)	12.26 ± 5.70 (range 6 - 24)	15.63 ± 4.28 (range 10 - 25)	0.014
p	0.825	0.021	

Erkek hastaların pre-and post-operatif IIEF-5 puanlarının karşılaştırılması

Tablo-2

	The Female Sexual Function Index (FSFI)		
	Preoperative	Postoperative	**p**
PELD (n=20)	40.25 ± 6.58 (range 28 - 50)	58.95 ± 7.17 (range 44 - 74)	0.001
MD (n=13)	41.92± 6.25 (range 30 - 54)	52.23 ± 7.01 (range 44 - 63)	0.002
p	0.603	0.023	

Kadın hastaların pre-and post-operatif FSFI skorlarının karşılaştırılması

S - 081

HANGMAN FRAKTÜRÜNDE C2 TRANSPEDİKÜLER FİKSASYON TEKNİĞİ

Halil Can Küçükyıldız[1], Mustafa Karademir[1], Giray Güneş[1], Ünal Özüm[1], Canan Özçelik[1]

[1]Cumhuriyet Üniversitesi Tıp Fakültesi Beyin ve Sinir Cerrahisi

Amaç: Aksisin travmatik spondilolistezisi, bilinen diğer adıyla Hangman kırıkları, tüm servikal travmaların %4-7'sidir ve aksisin, odontoid kırıkları sonrasında görülen en sık ikinci sıradaki travmasıdır. İnstabil kırıklar olup tedavi seçenekleri halo ile immobilizasyon veya cerrahi stabilizasyondur. Çoğu yazar tarafından Tip 1 ve Tip 2 kırıklı hastalarda öncelikli olarak halo ile eksternal fiksasyon ve immoblizasyon önerilse de, halonun kullanımı zor bir ortez olması sebebiyle, segmental hareket koruyucu cerrahi, uygun hastalarda hızlı iyileşme sağlaması açısından seçenek olabilir. Sunduğumuz olguda, Hangman kırıklarında tedavi yaklaşımı literatür gözden geçirilerek tartışılmıştır.

Yöntem: Araç içi trafik kazası sonrası, Levin Edwards Tip 1A Hangman kırığı olan, nörolojik defisiti olmayan 40 yaş kadın hastanın halo ortez kullanımı tercih etmemesi sebebiyle, genç yaştaki hastaya hareket koruyucu cerrahi amacıyla Lag vidası ile C2 transpediküler fiksasyon planlandı.

FİGÜR 1

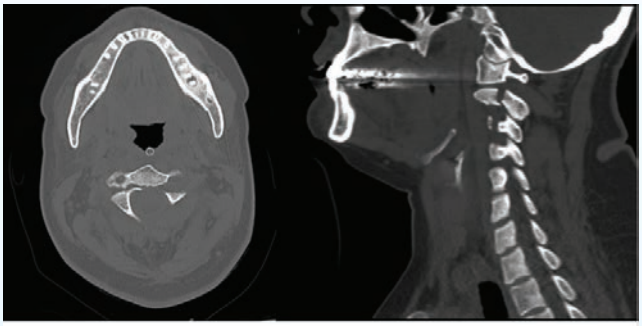

Hastanın preop servikal BT'si

Bulgular: Hastaya skopi eşliğinde, C2 transpediküler Lag vidası uygulandı.

FİGÜR 2

Hastanın postop servikal BT'si

Tartışma: Literatürde Tip 1 ve Tip 2 kırıklar stabil kabul edilip tedavide primer yaklaşım olarak konservatif yöntemler önerilse de halo ile immobilizasyon hasta için kullanımı zor ve dezavantajları olan bir ortezdir. Uzayan tedavi süreci hastanın sosyal hayata dönmesini zorlaştırmakta ve genç hastalarda ciddi işgücü kaybına yol açmaktadır. C2 Lag vidası ile pedikül fiksasyonu diğer segmental stabilizasyon seçeneklerine nazaran daha fizyolojik ve hareket açıklığını koruyucu bir cerrahi olarak ön plana çıkmaktadır. Hastaların postop erken dönemde sosyal hayata dönebilmeleri, hızlı union gelişmesi sayesinde postop dönemde sert boyunluk kullanımın 1-2 ay ile sınırlı olması hastalar için avantajdır. Diğer posterior stabilizasyon tekniklerine nazaran maliyeti daha düşük bir yöntemdir. C2-3 segmental stabilizasyon gerektirecek seçili hasta gruplarında, Lag vidalarının rod ile segmental posterior stabilizasyona olanak sağlayacak bir tasarımda yapılması halinde bu tip, kifotik deformite gelişebileceği düşünülen vakalarda hem C2-3 stabilizasyonu gerçekleştirilip hem de kırık hattından pedikül fiksasyonu ve corpus redüksiyonu aynı seansta gerçekleştirilerek union ve iyileşme süresi hızlandırılmış olacaktır.

Sonuç: Lag vidası ile C2 transpediküler fiksasyon, posterior segmental stabilizasyona göre daha minimal invaziv ve hareket koruyucu bir cerrahi olması, iyileşme süresinin daha hızlı olması nedeniyle seçili hasta gruplarında geleneksel posterior stabilizasyon yöntemlerine tercih edilebilir. Halo ile immobilizasyonun sosyal dezavantajları nedeniyle, ortez kullanımını tercih etmeyen hasta gruplarında da iyileşme süresi hızlı ve az maliyetli bir cerrahi seçenektir.

S - 082

TİP 2 DIABETES MELLITUSTA NÖTROFİL-LENFOSİT VE PLATELET-LENFOSİT ORANLARININ DİYABETİK PERİFERİK NÖROPATİ İLE ARASINDA İLİŞKİ VAR MIDIR?

İbrahim YILMAZ[1], Bülent Bilir[2], Betül Ekiz Bilir[3], Numan KARAARSLAN[4], Mustafa DOĞAN[5], Hakan SOMAY[6], Özkan ATEŞ[7]

[1]T.C. İstanbul Rumeli Üniversitesi, Sağlık Hizmetleri Meslek Yüksekokulu, İstanbul, Türkiye
[2]Namık Kemal Üniversitesi Tıp Fakültesi, İç Hastalıkları Ana Bilim Dalı, Tekirdağ, Türkiye
[3]T.C. Sağlık Bakanlığı, Tekirdağ ŞEhir Hastanesi, Endokrinoloji ve Metabolik Hastalıklar Kliniği, Tekirdağ, Türkiye
[4]Haliç Üniversitesi Tıp Fakültesi, Beyin ve Sinir Cerrahisi Ana Bilim Dalı, İstanbul, Türkiye
[5]Namık Kemal Üniversitesi Tıp Fakültesi, Enfeksiyon Hastalıkları Ana Bilim Dalı, Tekirdağ, Türkiye
[6]Medicana Kadıköy Hastanesi, Beyin ve Sinir Cerrahisi Kliniği, İstanbul, Türkiye
[7]Koç Üniversitesi Tıp Fakültesi, Beyin ve Sinir Cerrahisi Ana Bilim Dalı, İstanbul, Türkiye

Amaç: Tip 2 diabetes mellitus (T2DM) ve buna bağlı gelişen komplikasyonları tüm dünyada günden güne artmaktadır. Diyabetik periferik nöropati (DPN) bu komplikasyonlar arasında halen gerek patogenezi gerekse medikal tedavisi tam olarak aydınlatılamamıştır. Enflamatuar sitokinlere bağlı sistemik enflamasyon ve anjiyogenezin, T2DM ya da DPN gelişiminde anahtar rol oynadığı düşünülmektedir. Bu araştırmada; T2DM tanılı olgularda, DPN gelişiminin altında yattığı düşünülen faktörlerden, sistemik enflamasyonun, nötrofil/lenfosit oranı (NLR) ile platelet/lenfosit oranları (PLR) üzerinden değerlendirilmesi hedeflendi. Bu sayede, diyabetik olgularda komplikasyon gelişiminin, NLR ve TLR parametreleri ile ilişkisini tespit edilmesi amaçlandı.

Yöntem: Bunun için T2DM (n=) ve DPN (n=) tanılı olgulara yaş cinsiyet açısından benzer olan sağlıklı gönüllüler (n=)'den elde edilen serum örneklerinde, NLR ve PLR ifadeleri değerlendirildi. Elde edilen istatistiksel analizler sonrasında, <0,05 alfa değeri anlamlı olarak kabul edildi.

Bulgular: Kontrol grubuna oranla hem NLR hem de PLR değerlerinin, çalışma gruplarında istatistiksel olarak anlamlı ölçüde arttığı gözlemlendi (P<0,05).

Tartışma: NLR ve PLR, klinisyenlerin T2DM olgularında DPN taramasına yardımcı olmak için öngörücüler olarak kullanılabilir.

Sonuç: Bununla birlikte, DPN tanısı olmayan olgularda, NLR/PLR düzeyleri yüksekse, gelecekte DPN gelişme riskinin büyük ölçüde artabileceği akıllarda tutulmalıdır.

S - 083

İKİ AŞAMALI TORAKOLOMBER DİNAMİK STABİLİZASYONUN KLİNİK SONUÇLARI

Mehmet Yiğit Akgün[1], Özkan Ateş[1], Ahmet Levent Aydın[1], Tunç Öktenoğlu[1], Mehdi Sasani[1], Caner Günerbüyük[1], Oğuz Baran[1], Göktuğ Akyoldaş[1], Ali Fahir Özer[1]

[1]Koç Üniversitesi Hastanesi

Amaç: Füzyon ve rijit enstrümantasyon, uzun yıllardır omurganın dejeneratif hastalıklarının cerrahi tedavisinin temel dayanağı olmuştur. Dinamik stabilizasyon ise son yıllarda popüleritesi giderek artan bir yöntem olmak ile birlikte, komşu spinal segmentler üzerindeki biyomekanik stresin azalması ve implantların yıllar içerisinde ki yetersizliğinin azalması gibi avantajlara sahiptir. Fakat zamanla, dinamik sistemler içinde vida gevşemesi önemli bir problem haline gelmiştir. Dinamik sistemlerde büyük bir problem olan vida gevşemesi 2 aşamalı cerrahi ile kolaylıkla aşılabilmektedir. Bizde kliniğimizde iki farklı dinamik sistem kullanılarak (dynesys, orthrus) yapılan 2 aşamalı dinamik stabilizasyon olgularının klinik ve radyolojik sonuçları tartışılmaktadır.

Yöntem: 2018-2021 yılları arasında kliniğimizde opere edilmiş ve en az 18 aylık takibi olan iki aşamalı torakolomber dinamik stabilizasyon olguları retrospektif olarak incelendi. Wiltse yöntemi ile opere edilen olguların demografik verileri, nörolojik tabloları, cerrahi komplikasyon oranları, peroperatif ameliyat verileri, klinik ve radyolojik takipleri incelendi. Hastalar ameliyata alınmadan önce dual enerji x-ray absorpsiyometri yöntemi ile kemik yoğunluğu T skorları belirlendi. İlk ameliyatta dinamik sistemlerin pedikül vidaları yerleştirildi. 6 aylık osteointegrasyon periyodunun ardından ise sistemlerin rodları yerleştirildi. Hastalar post op 3. Ay, 6.ay, 1.yıl ve kontrollerine rutin olarak çağırıldı. Post-operatif takipleri tam olmayan hastalar çalışmaya dahil edilmedi.

Bulgular: İki aşamalı torakolomber dinamik stabilizasyon uygulanan 53 hasta çalışmaya dahil edildi. Hastaların 24'u kadın, 19'ü erkek iken, ortalama yaş ise 67,6 yıl ± 13,7 yıl olarak saptandı. Ortalama klinik takip süresi 35.7 aydı (dağılım 18-50 ay). Olguların tamamı dejeneratif disk hastalığı nedeni ile opere edildi. Hastaların ortalama kemik yoğunluğu T skorları -2,86 olarak saptandı. Hastaların nörolojik tablolarında ve ağrı skorlarında belirgin düzelme saptandı. Revizyon cerrahisi hiçbir hastaya uygulanmadı ve hastalarda komplikasyon gözlenmedi. Rutin takiplerinde hastaların hiçbirinde radyolojik değerlendirmede vida kırılması veya gevşemesi saptanmadı.

Tartışma: Osteoporozu olan hastalarda, enstrumantasyonun en önemli problemi olan vida gevşemesi ve buna bağlı görülen enstruman yetersizliğinin iki aşamalı cerrahi ile beraber büyük oranda giderilmesi mümkün hale gelmiştir.

Sonuç: Özellikle dinamik sistemlerde sorun olan vida gevşemesi 2 aşamalı cerrahi ile kolaylıkla aşılabilmektedir. Ayrıca çoğunlukla ek tıbbi sorunları olan yaşlı bireylerden oluşan bu hasta grubunda gerçekleştirdiğimiz bu çalışma ile hastaların 2 aşamalı cerrahiyi daha kolay tolere ettiği gözlemlenmektedir. Hastalarda ciddi bir komplikasyon yaşanmaması ve klinik sonuçlarında yüz güldürücü olması ile birlikte iki aşamalı cerrahinin etkin ve güvenilir bir yöntem olduğu görülmektedir.

S - 084

SERVİKAL SPONDİLOTİK MİYELOPATİ OLGULARINDA DEKOMPRESYON VE POSTERİOR STABİLİZASYON CERRAHİSİ SONRASI POSTERİYOR LONGİTUDİNAL LİGAMENT VE DİSK KOMPLEKSİNİN PROSPEKTİF İNCELENMESİ

Luay ŞERİFOĞLU[1], Eyüp VAROL[1], Mustafa Umut ETLİ[2]

[1]S.B.Ü. Ümraniye Eğitim ve Araştırma Hastanesi, Beyin ve Sinir Cerrahisi Kliniği, İstanbul, Türkiye
[2]Siverek Devlet Hastanesi, Beyin ve Sinir Cerrahisi Kliniği, Şanlıurfa, Türkiye

Amaç: Servikal spondilotik myelopati (SSM) yetişkinlerde omurilik fonksiyon bozukluklarının en yaygın nedenidir. SSM'de omurilik yapılarında ortaya çıkan değişiklikler disk, faset eklem yapıları, vertebra cisimleri, posterior longitudinal ligament (PLL) ve ligamentum flavum gibi bağların spondilotik süreçte normal sagital kanal darlığını ifade eder. Temelde anterior, posterior ve kombine yaklaşımlar ile pek çok farklı yöntem tanımlanmış olmakla birlikte hangi yöntemin en doğrusu olduğu konusunda fikir birliği yoktur. En doğru yaklaşımın hasta bazında değerlendirme ile belirlenebileceği, bu hastalıkta cerrahi planlamada etkili faktörlere yönelik bir değerlendirme ortaya konulmaktadır. Bizim çalışmamızda anterior basıya neden olan PLL ve disk hernisi kompleksinin, posterior yaklaşımla stabilizasyon sonrasında yıllar içindeki değişimi ile uygulanacak cerrahi teknik seçimine olan etkisi incelenmiştir.

Yöntem: 2014-2021 tarihleri arasında kliniğimizde Çeşitli SSM tanısıyla başvuran 84 hastanın ameliyat öncesi, sonrası ve belirli tarihlerde çekilen servikal MR'ları "Radiological Patterns of Cord Compression (POC)" sınıflaması kullanılarak değerlendirildi. Bu sınıflamaya göre POC 1-4 arası lezyonlar ve bu lezyonların en dar noktasının, aynı seviyedeki olması gereken normal disk mesafesine olan uzaklığı ölçüldü.

Bulgular: Çalışmamızda kliniğimizde 2014-2021 yılları arasında SSM tanısıyla sadece posterior yaklaşımla stabilizasyon ameliyatı (72 mass, 12 pedikül tekniği kullanılarak) yapılan 84 adet hasta incelenmiştir. Vakaların cinsiyet dağılımı 56 erkek ve 28 kadındı. Tutulan seviye dağılımı olarak; 18 tanesi iki seviye, 37 tanesi üç seviye, 29 tanesi dört ve üstü idi. Ameliyat öncesi yapılan ölçümlerde kanal çapını en çok daraltan PLL ile aynı seviyedeki disk hernisi kompleksinin normal noktasına göre 2 mm ile 10 mm arasında kalınlaştığı görüldü. Ameliyat sonrası ilk 6 aydaki ölçümlerde ise bu kompleksin ortalama %10 ile %20 gerilediği, 1 yıl sonra ise %40, 3 ve daha sonraki yıllarda %70 'e yakın inceldiği görüldü.

Tartışma: SSM olgularında cerrahi tekniğe karar verirken servikal lordozun durumu, patolojik seviye sayısı ve anteriyor basının şiddeti gibi daha bir çok faktör cerrahın kararını etkileyebilmektedir. Özellikle bu olgulardaki spiral korda anteriyor basının fazla olması cerrahları posteriyor yaklaşımdan uzaklaştırabilmektedir. Multiple seviyeli darlıklarda da anteriyor yaklaşımın kullanımı zorlaşmaktadır.

Sonuç: SSM olgularında uygulanacak cerrahinin belirlenmesinde anterior bası seviyesi ve kalınlığı önemlidir, ancak bizim çalışmamızda bu basının sadece posterior yaklaşım ile de zaman içinde gerilemiş olduğu gözlemlenmiştir. Bu bilgilerin ışığında uygulanacak cerrahi tekniğin daha az karmaşık ve komplikasyonsuz olması hedeflenebilmektedir.

Poster Sunumlar

Bildiri No: 1685

BÜYÜME ÇAĞI CHİARİ TİP-1 MALFORMASYONUNUN SPONTANE REGRESYONU VE ASETAZOLAMİD TEDAVİSİ İLE İLİŞKİSİ

Gizem BAŞYAZICI EKİNCİ[1], Zühtü ÖZBEK[1]

[1]Eskişehir Osmangazi Üniversitesi Tıp Fakültesi, Nöroşirürji Anabilim Dalı, Eskişehir, Türkiye

Amaç: Tip-1 Chiari Malformasyonu saptanan, takiplerinde Asetazolamid tedavisi alan ve spontane regresyon gözlenilen hastanın olgu sunumu ve spontane regresyonun Asetazolamid tedavisi ile olası ilişkisinin yansıtılması.

Yöntem: Tip-1 Chiari Malformasyonu ile takip edilen ve spontane regresyon saptanılan hastanın anamnez ve görüntüleme yöntemi kayıtları retrospektif olarak taranmış ve özellikle asetazolamid kullanımı ve süresi ile serebellar herniasyon miktarı incelenmiştir.

Bulgular: Baş ve ense ağrısı ile başvuran ve 13 mm serebellar herniasyon saptanılan 9 yaşında kız hastaya papil ödem saptanması sonucu kafa içi basınç artış sendromu (KİBAS) şüphesi ile asetazolamid başlanılmıştır. Servikal MRI'ında 12.26 mm serebellar herniasyon saptanması üzerine Tip-1 Chiari tanısı konulan ve takip edilen hastanın 6 ay sonraki kontrol MRI'ında serebellar herniasyonun 13.75 mm'ye çıkması sonucu ailesine foramen magnum dekompresyonu önerilmiş fakat aile kabul etmemiştir. Takiplerine dış merkezde devam eden hastanın nöroloji tarafından takiplerinde papil ödem gerilemesi üzerine 1 yılın sonunda Asetazolamid tedavisi kesildiği öğrenilmiştir. 5 yıl sonra dengesizlik şikayeti ile tarafımıza tekrar başvuran ve çekilen kranial MRI'ında serebellar herniasyonun 8.18 mm'ye düştüğü görülen hastada Chiari Tip-1 Malformasyonunun spontane regresyonu saptanmış olup takip önerilmiştir.

Chiari Tip-1 Malformasyonu ile takipli hastanın kontrol servikal MRI'ındaki serebellar herniasyon takip görüntüleri

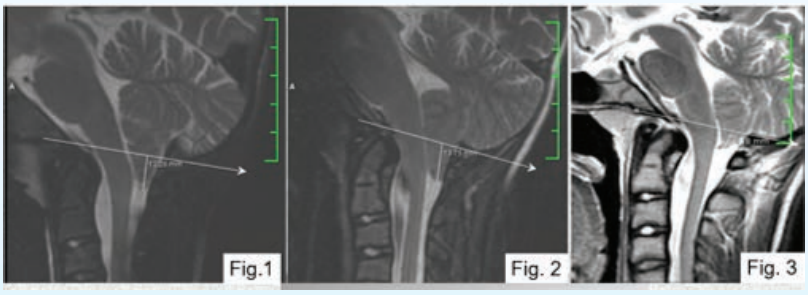

Tartışma: Chiari malformasyonları gelişen görüntüleme yöntemleri ile daha sık tanı almakta olup tanı alan asemptomatik veya minimal semptomatik Chiari malformasyonu sayısı artmaktadır. Chiari Tip-1 malformasyonu en sık görülen tipi olup spontane regresyonu hatta resolüsyonu görülen birçok yayın literatürde mevcuttur. Olgumuzda da olduğu gibi (12.26 mm) beyin servikal MRI'da 5 mm'den fazla serebellar tonsiller herniasyon görülmesi üzerine tanı konulmuştur. Asemptomatik olabileceği gibi semptomatik veya ilerleyen dönemde semptomatik olabilir. Şikayetleri 9 yaşında baş-ense ağrısı ve papil ödem ile tekrar baş gösteren hastaya KİBAS tedavisi için Asetazolamid başlandı. 18 aylık Asetazolamid tedavisi ile papil ödemi kaybolan hasta KİBAS tedavisine yanıt olarak değerlendirilebileceği gibi literatürde olduğu gibi Asetazolamid'in Chiari malformasyonundaki

terapötik etkisi de olabilir. Fakat Asetazolamid tedavisinin 6. ayında serebellar herniasyonun 13.75 mm'ye çıkması, 5 yıl sonraki kontrolünde ise serebellar herniasyonun 8.18 mm'ye regrese olması belki de Asetazolamid'in etkisinin geç dönemde ortaya çıkmasından kaynaklanıyor olabilir. Hastaya Asetazolamid tedavisinin 18. ayında kontrol MRI çekilmemesi çalışmamızın eksikliği olarak düşünülebilir.

Sonuç: Chiari malformasyonlarında spontane regresyon veya total rezolüsyon görülebilir. Asetazolamid tedavisinin de tedavi ve regresyonda yeri olduğu gösterilmiş olup sunulan olgu sunumunda da etkisi mevcut olabilir. Fakat etkisinin geç dönemde ortaya çıkabileceğinden dolayı daha ileri çalışmalar gerekmektedir. Asetazolamid tedavisi belki de ileride cerrahi ihtiyacını azaltmada etkili bir yöntem olarak gösterilebilir.

Bildiri No: 1698

TORAKAL VERTEBRA TÜBERKÜLOZ TUTULUMUNA BAĞLI SPONDİLODİSKİT

Harun Emül[1], Enes İnan[1], Durmuş Emre Karatoprak[1], Ferhat Arslan[1], Mevlüde Güneş[1], Ramazan Paşahan[1], İsmail İçlek[1], Seyfullah Taha İnan[1]

[1]İnönü Üniversitesi Turgut Özal Tıp Merkezi

Amaç: Tüberküloz spondilit olgularında amaç; infeksiyonun eradikasyonu, spinal defomitenin ve nörolojik defisitin önlenmesi veya tedavisidir. Tedavi seçeneklerinde kemoterapi, immobilizasyon, debridman, radikal rezeksiyon, greft ve spinal fiksasyon uygulanması gibi çeşitli yöntemler veya bunların kombinasyonu uygulanmaktadır. Serolojik ve PCR tetkileri negatif olarak sonuçlanan hastalarda bulgu veren organ dan direkt olarak örnekleme yapılarak tanı konulma sürecinin hızlandırılılması amaçlandı.

Yöntem: Bu çalışmada kliniğimizde torakal T8-T9 kompresyon fraktürü ile prezente olan serolojik ve PCR tetkikleri negatif olarak sonuçlanan 51 yaşında erkek hastaya intraoperatif biopsi yoluyla örnekleme yapılarak tüberküloz spondilit tanısı konulup tanı ve tedavi sürecinde katkı sağlandı.

Bulgular: 20 gün önce halsizlik,kilo kaybı ateş ve sırt ağrısı şikayeti ile dış merkezde malignite açısından tetkik edilen hasta KLL ön tanısı ile kemik iliği aspirasyon materyalinden yapılan çalışmada atipik hücre saptanmaması üzerine sırt ağrısı şikayetine yönelik tüm spinal bilgisayarlı tomografi tetkiki yapılıyor ve T8-9 vertebra korpuslarında destrüktif kemik lezyonlarına prevertebral ve paravertebral alanda spinal kanal uzanım göstrerek spianl kanal stenozuna neden olduğu saptanmış ve radyoloji raporu tübörküloz baskın olmak üzere malignite tutulumunu ön tanıda düşünülmesi gerektiğini belirtmiştir..Hastanın torakal spinal bölgede palpasyon ile hassasiyeti saptanmış olup nörolojik muayenede alt ekstremitede motor defisit saptanmamıştır.Enfeksiyon hastalıkları ile yapılan istişareler sonucunda intraoperatif örnekleme ve patolojik vertebra fraktürüne yönelik stabilzasyon amacıyla cerrahi kararı verilmiştir.Hastadan alınan biopsi materayali patoloji sonucunda eozin ile seyrek asidorezidans basil varliği izlenmiş ve nekrotizan granülomatöz inflamasyon yapan tübörküloz başta olmak üzere diğer etkenlerin ön tanıda düşünülmesi raporlanmıştır.Hasta postoperatif dönemde kontrol muayensine gelmiş olup enfeksiyonhastalıkları tarafından tübörküloz tedavisi devam etmektedir ve ağrı yönetimiyle birlikte hareket kabiliyetini arttırmak maksadıyla fizik tedavi-rehabilizasyon programına devam etmektedir.

T8 Vertebra Kompresyon Fraktürü Paravertebral Tutulum +Spondilodiski

T8 Vertebra Korpus Patoloji Kopmresyon Fraktürü Bilgisayarlı Tomografi Aksial Plan Görüntüsü

Tartışma: Halsizlik,kilo kaybı ateş şikayetine ek olarak sırt ağrısı şikayeti ile başvuran hasta da malignite ve nekrotizan granülomatöz enfeksiyöz patolojilerin ön tanıda akla gelmesinin yanı sıra şikayet bölgesine yönelik fizik muayene bulguları ile eşleşme gösteren spinal bölgeye magnetik rezonans veya bilgisayarlı kontrastsız görüntüleme yapılması erken dönemde düşünülebilirdi.

Sonuç: Tıp literatüründe kısa sürede kontrolsüz kilo kaybı,iştahsızlık ve ateş şikayetleri ile polikliniğe başvuran hastadalarda malignitenin yanı sıra nekrotizan granülomatöz enfeksiyöz patolojilerin akılda tutulması nedene yönelik serum biokimya,seroloji ,PCR tetkiklerinin negatif gelmesi halinde yapılan görüntülemeler sonucunda ulaşılması ve örneklem yapılması hastaya en az zarar verecek bölgeden biopsi/örnekleme yapılması hastanın tanısının erken konulup tedavisinin düzenlenmesinde yarar sağlayacaktır.

Bildiri No: 1765

PEDİATRİK LUMBOSAKRAL SPONDİLOLİSTEZİS:BİR OLGU SUNUMU

Salim TEKİR[1], Gültekin BAŞ[1], Gülbahar ÇİFTÇİ[1], Zühtü ÖZBEK[1]

[1]Eskişehir Osmangazi Üniversitesi Tıp Fakültesi, Beyin Ve Sinir Cerrahisi Anabilim Dalı, Eskişehir

Amaç: Toplumda yaklaşık olarak %4-6 arasında görülme sıklığı olan lumbosakral spondilolistezisler sıklıkla asemptomatik olmakla beraber genç erişkinler daha yüksek dereceli ve daha sık semptomatik listezise sahip olurlar. Bu lumbosakral spondilolistezisler hakkında bir olgu sunumu eşliğinde bilgi vermeyi amaçladık.

Yöntem: Şiddetli bel ağrısı, sol bacağa doğru vuran ağrı ve uyuşukluk, her iki bacağında yol yürümeyle gelişen güçsüzlük şikayeti ile başvuran L5-S1 grade 3 listezis saptanan olgu sunuldu.

Bulgular: 27 yaşındaki kadın hasta, uzun zamandır olan bel ağrısına son zamanlarda sol bacak ağrısı sol bacağında uyuşma, bacaklarının arka yüzünde ip çeker tarzda kasılma şikayetleri başlamış. 6 ay önce gebeliği sırasında şikayetleri fazlalaşmış. Yapılan radyolojik incelemelerinde L5 grade 3 listezis izlenen hasta cerrahiye alındı. L4-5-S1 transpediküler fiksasyon, L4 ve L5 total laminektomi, bilateral foraminotomi yapılarak kökler ve kanal dekomprese edildi. Hastanın radiküelr semptomlarının geçtiği, uyuşmalarının devam ettiği kontrol tomografisinde ek patoloji olmadığı izlendi (Resim 1) .

L5-S1 spondilopitozisi olan hastanın cerrahi öncesi ve cerrahiden 4 yıl sonraki tomografi ve direkt grafi incelemeleri

Tartışma: Lumbosakral spondilolistezis L5 vertebrasının S1 vertebrası üzerinde değişken derecelerde kaymasıdır. Lumbosakral spondilolistezislerin toplumda yaklaşık olarak %4-6 arasında görülme sıklığı vardır. Özellikle lomber bölgede tekrarlayıcı hiperekstansiyon mekanizmasına sahip sporlara katılan gençlerde, L4'ün inferior faset eklemi ile S1'in superior faset eklem yüzü, L5 pars interarticularis üzerinde kıskaç etkisi yaratarak L5 pars interartrikülarisinin kırılmasına neden olur. İkinci mekanizma ise artan sakral slope ve dolayısıyla L5 pars interarticularis üzerinde artan traksiyon nedeniyle L5 pars defekti meydana gelir. Hiperekstansiyon sonrasında bacak ağrısı, lomber fleksiyon ve ekstansiyonda sınırlılık, ağrıya sekonder skolyoz izlenebilir düz bacak kaldırma testi pozisitf olabilir. Lateral görünümde alttaki vertebraya göre kayma miktarı %25(grade1)- %100(grade 5-spondilopitozis) arasında Meyerding sınıflamasına göre derecelendirilir. Akut vakalarda torakolumbosakral ya da lumbosakral korse analjezi, steroid enjeksiyonu fleksiyon temelli egzersizler hiperekstansiyondan kaçınma önerilebilir. Akut vakalarda yaklaşık %95 cerrahi gerekmez. Seçilmiş vakalarda yaklaşık %80 üzerinde başarılıdır. Posterolateral stabilizasyon, füzyon ve dekompresyon standart prosedür olmakla beraber literatürde L5 spondilektomi+L4-S1 stabilizasyon, sakral dome rezeksiyonu + füzyon öneren çalışmalar da mevcuttur. İnterbody füzyon ile cisimler arası füzyon, foraminal yüksekliği sağlaması, lomber lordozun geri kazanılmasına yardımcı olması ve yüksek dereceli kaymalarda L4'e füzyonun önlemesi nedeniyle önerilmektedir. Kaymanın düzeltilmesi literatürde tartışmalı olup yaklaşık %20 L5 kök paralizisi gelişebilir.

Sonuç: Oldukça genç hastalarda, kadınlarda, yüksek dereceli kaymalarda, kayma açısının 45 derece üzerinde olduğu olgularda prognoz kötüdür. Psödoartroz, dural yırtıklar, komşu segment hastalığı, cerrahi saha enfeksiyonları gibi komplikasyonlar mevcut olup uzamış cerrahi süre, ileri yaş, stabilizasyona katılan vertebra sayısı ile komplikasyon riski artar .

Bildiri No: 2284

LOMBER DEJENERATİF İNSTABİLİTE NEDENİYLE KISA SEGMENT ENSTRÜMANTASYON CERRAHİSİNİN SAGİTTAL DENGEYE ETKİSİNİN DEĞERLENDİRİLMESİ

Orkhan HAJIYEV[1], Ahmet KÜÇÜK[1]

[1]Erciyes Üniversitesi Tıp Fakültesi, Beyin ve Sinir Cerrahisi Ana Bilim Dalı, Kayseri, Türkiye

Amaç: Bu çalışmanın amacı lomber dejeneratif instabilite nedeniyle kısa segment enstrümantasyon cerrahisi yapılan hastalarda postoperatif dönemde, yaklaşık 1.yıl tamamında sagittal dengenin etkilenip etkilenmemesi ve hastalarda bel, bacak ağrısının geçtiğini göstermektir.

Yöntem: Kliniğimizde 2020 Mart başlayarak, 2022 Mayıs'a kadar semptomatik lomber dejeneratif instabilite nedeniyle kısa segment enstrümantasyon cerrahisi yapılan 49 hasta prospektif olarak değerlendirildi ve bu hastaların klinik olarak durumu gözlemlendi. Sagittal balansdaki, spinopelvik parametrelerdeki değişimler preoparatif ve postoperatif radyolojik olarak ayrı ayrılıktda SECTRA IDS7 ve Surgimap programlarında ölçüldü. Önceden lomber bölge operasyonu öyküsü olmayan, 18 yaş üstü, kısa segment enstrümantasyon cerrahisi planlanan olgular çalışmaya dahil edildi. Bu hastalar ile yüz yüze görüşülerek Visual Analog Skoru'na (VAS) göre ağrı düzeyleri belirlendi ve VAS skorunun belirlenmesine kıdemli nöroloji doktoru tarafsız gözlemci olarak katıldı.

Sagittal Balans

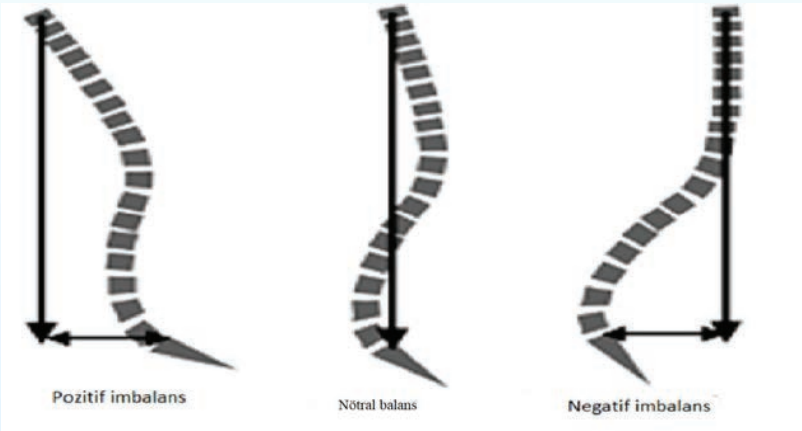

SVA (Plumb hattı) ya göre omurga dengesi ve/veya balansı

Bulgular: İncelenen bulgular demografik, klinik, radyolojik, yapılan operasyon seçimi şeklinde gruplandırıldı. Demografik bulgular: yaş, cinsiyet, ek hastalık varlığı; klink bulgular: preoperatif ve postoperatif VAS bel, VAS bacak ağrı skorları, hastanede kalış süresi, postoperatif takip süresi, postoperatif ilaç kullanımı, peroperatif ve postoperatif komplikasyon varlığı; radyolojik bulgular: preoperatif ve postoperatif Sagittal Vertikal Aksis (SVA), SVA ile gravite hattı arasındakı ilişki, Lomber Lordoz (LL), Sakral Slop (SS), Pelvik Tilt (PT), Pelvik İnsidans (PI), sakrohorizontal açı, four to floor, sakral insidans, sakral inklinasyon, spinosakral açı; yapılan operasyonlar: enstrümantasyolu stabilizasyona ek olarak unilateral hemilaminektomi, bilateral hemilaminektomi, total laminektomi, foraminotomi, mikrodiskektomi bulguları dahil edildi.

Spinopelvik Parametreleri

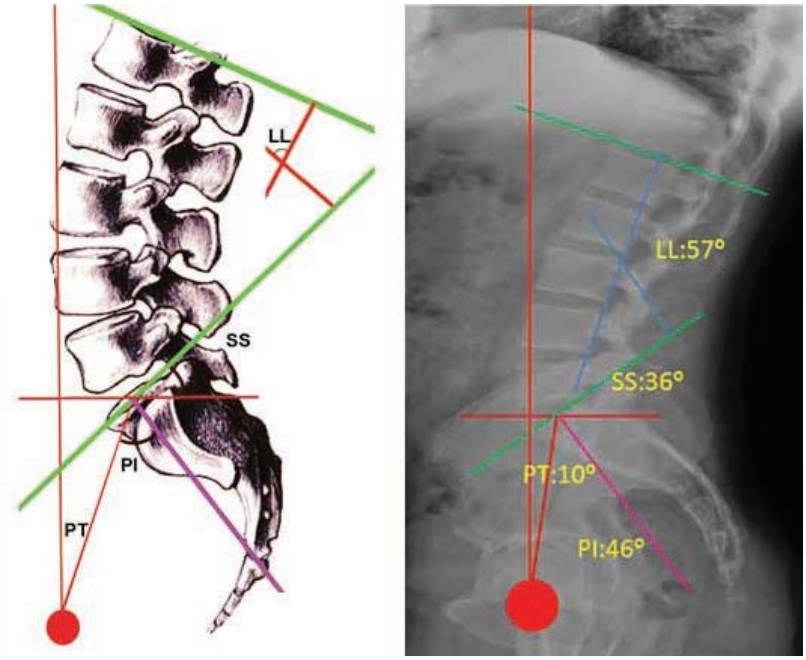

Duval-Beaupere yöntemi ve spinopelvik parametreleri (SS; PI; PT)

Preop ve postop spinoplevik parametre ortalamaları

Ortalama değerler	LL	SS	PI	PT	Sakro-horizon-tal açı	Four to floor	Spino-sakral açı
Preop	55,12° ± 11,93°	41,57° ± 8,21°	58,69° ± 6,98°	22,73° ± 7,62°	39,91° ± 7,99°	23,89° ± 10,80°	128,34° ± 9,78°
Postop	57,06° ± 12,63°	41,63° ± 9,90°	58,69° ± 6,98°	23,40° ± 6,79°	38,42° ± 8,84°	22,69° ± 10,72°	128,26° ± 10,62°

Preop ve postop spinoplevik parametre ortalamaları

Sagittal balans parametreleri

SAGİTAL BALANS GRUPLARI	PREOP SVA (Hasta sayısı)	POSTOP (Hasta sayısı)
NÖTRAL BALANS	13	18
NEGATİF İMBALANS	2	4
POZİTİF İMBALANS	34	24

Sagittal balans parametreleri grupları

Tartışma: Genel olarak grade 1 ve 2 spondilolisteziste redüksiyon çabası olmadan enstrüman uygulanması ve füzyon yapmak yeterlidir. Yüksek dereceli spondilolistezis olan olgularda ise nöral yapılarda yaralanma gibi riskler açısından redüksiyon oldukça tartışmalıdır. Bizim olgularımızın hiçbirine redüksiyon uygulanmamıştır. Omurgada normal sagittal denge için PT, PI'ın yarısından küçük, SS ise PI'ın yarısından büyük olmalıdır. Bizim çalışma sonucunda postop elde etdiğimiz veriler bu bilgilerle uyumlu olup, yapılan kısa segment enstrümantasyon cerrahisi omurga normal sagittal dengesini korumaya yönelik cerrahidir. Spinal deformitelerin düzeltilmesinde temel amaçlardan biri, PI – LL uyumsuzluğunu 11 derecenin altına düşürmektir. Hastalarımızın postop ortalama PI ve LL değerlerinin farkları incelendiğinde bu hedefe [PI 60,44˚ – LL (57,06˚) = (Δ) 3,38˚] ulaşıldığı tespit edilmiştir. Cerrahi tedavi ile amaçlanan spinopelvik açısal düzeltmenin sağlandığı öngörülebilmektedir.

Sonuç: Sonuç olarak hastaların sagittal balansını bozmadan, normal parametrelerde tutularak şikayetlerinde azalma ve hayat kalitesinin artması, postop takiplerde kayma derecesi ve kayma yüzdesinde anlamlı azalma ve hasta memnuniyetinde artma görüldü. Spinopelvik sagittal balansa dikkat ederek uygulanan dekompresyon ile birlikte veya dekompresyonsuz yapılan ve sadece etkilenen segmentin kısa segment transpediküler vida fiksasyon ve posterolateral füzyon cerrahisinin lomber dejeneratif instabilitesi olan hastalarda iyi bir cerrahi seçenek olduğunu düşünmekteyiz.

Bildiri No: 3094

JEFFERSON FRAKTÜRLÜ HASTADA POSTERİOR OKSİPİTOSERVİKAL FÜZYON: VAKA SUNUMU

Kıvanç YANGI[1], Deniz ŞİRİNOĞLU[1], Ahmet Murat MÜSLÜMAN[1]

[1]T.C. Sağlık Bakanlığı, Sağlık Bilimleri Üniversitesi, Prof.Dr.Cemil Taşçıoğlu Şehir Hastanesi, Beyin ve Sinir Cerrahisi Kliniği, İstanbul, Türkiye

Amaç: Jefferson Fraktürü; yüksek enerjili aksiyel yüklenme sonucu; atlasın oksipital kondiller ve aksis arasında komprese olması ve bunun sonucunda iki lateral mass'in dışarı itilmesinden kaynaklanan; atlasın anterior ve posterior ark kırıklarının birlikte bulunduğu fraktüre verilen isimdir. Bu mekanizma sığ suya atlayıp vertekse darbe almış olan veyahut motorlu taşıt kazalarında başlarını aracın tavanına vuran hastalarda görülebilmektedir. Bu yazımızda; araç içi trafik kazası sonucu Jefferson Fraktürü gelişmiş olan hastanın cerrahi korreksiyonunu sunmaktayız.

Yöntem: 2 ay önce Araç içi Trafik Kazası sonucu Jefferson Fraktürü gelişmiş olan 50 yaşındaki erkek hasta tarafımıza yönlendirildiğinde; C1 Vertebra Anterior ve Posterior Arkuslarında parçalı fraktürler izlendi. Cerrahi karar alınan hasta; Posterior Oksipitoservikal Füzyon Cerrahisine alındı.

Bulgular: Yaklaşık 2 ay önce araç içi trafik kazası sonucu Jefferson fraktürü gelişen 50 yaşında erkek hasta. Hastanın 112 ile ilk götürüldüğü merkezdeki muayenesinde dört ekstremitenin tüm kas gruplarının duyu ve motor muayenesinde belirgin nörolojik defisit saptanmıyor. Nörolojik muayenesi tamamen doğal. Hastaya bu merkezde boyunlukla takip sonucunda operasyon önerilerek tarafımıza yönlendiriyor. Hastanın tarafımıza başvuru anında yapılan muayenesinde belirgin nörolojik defisit saptanmamış olup çekilen Servikal BT(Bilgisayarlı Tomografi) görüntülemelerinde atlantoaksiyel subluksasyon ve C1 Anterior ve Posterior Arkuslarda parçalı fraktürler (Jefferson Fraktürü) tespit edilmesi üzerine hasta posterior oksipitoservikal füzyon operasyonuna alındı. Hastaya çivili başlıkta başa uygun nötral pozisyon sağlanarak Oksiput plak ve vidası ile atlasa posterior telleme; C2 vertebraya sağ tarafta posterior telleme + bilateral translaminar vida (eklem subluksasyonu sebebi ile stabilizasyonun daha iyi sağlanabilmesi amacıyla) + C3 Vertebraya lateral mass vidası yerleştirilerek sistem rodlar ile sabitlendi. Hastanın postoperatif nörolojik defisiti olmadı; ağrılarında azalma mevcut idi. Hasta postop 1. Günde mobilize edildi.

Jefferson Fraktürlü Hastanin Preop Servikal Bt Görüntülemesi

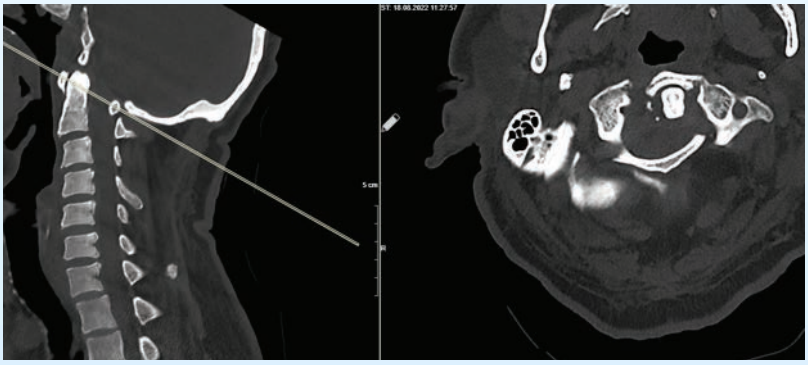

Jefferson Fraktürlü Hastada; C1 Vertebranin Anterior Ve Posterior Arklarindaki Parçali Burst Fraktürü Ve Atlantoaksiyel İnstabilite Görüntülenmekte.

Posterior Oksipitoservikal Füzyon Cerrahisi Sonrası Jefferson Fraktürlü Hastanın Düz Grafi Görüntülemesi

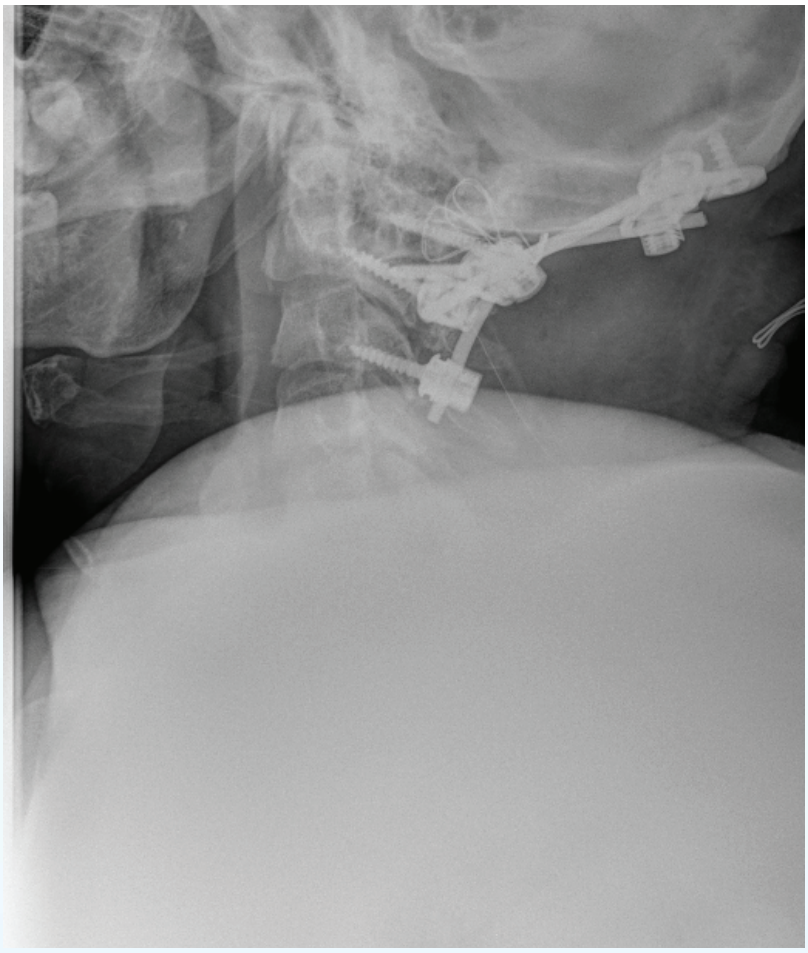

Post-Op Görüntülemede Oksipitoservikal Plak Vida Sist

Tartışma: C1 Burst fraktürlerinde tedavi yöntemleri arasında; servikal traksiyon, Halo vest, servikal boyunluk ve cerrahi yöntemler yer almaktadır. Jefferson Fraktürlü hastalarda; alt kranial sinir yaralanması; damarsal yaralanmalar ve Collet-Sicard Sendromu gibi sendromlar görülmüş ve literatüre bildirilmiştir. Eğer konservatif yönteme rağmen iyileşme görülemiyorsa; üstüne eklenen atlantoaksiyel subluksasyon mevcut ise; tedavi yöntemi cerrahi olmalıdır. Bu yazımızda 2 ay önce trafik kazası geçirmiş ve boyunlukla takip edilmiş olan hastaya cerrahi tedavi önerilmiş ve hasta cerrahiden sonra defisitsiz ve sekelsiz şekilde; damar ya da sinir yaralanması olmaksızın takip edilmiş ve taburcu edilmiştir.

Sonuç: C1 Patlama fraktürlerinde yaklaşım çok önemlidir. Hastanın başvuru anında nörolojik muayenesi detaylıca yapılması; nörolojik defisit veya damar yaralanması olup olmadığı iyice incelenmelidir. Tedavi yöntemi belirlenirken çeşitli faktörler göz önünde bulundurulmalıdır; Cerrahi önerilen hastada cerrahi bir an önce gerçeleştirilmelidir. Posterior Oksipitoservikal füzyon; bu hastada bizim cerrahi kararımız olmuştur ve hastanın stabilitesine katkı sağlayan bu yöntemde postop komplikasyonumuz yoktur.

Bildiri No: 3184

SEMPTOMATİK SPİNAL METAZTAZ İLE SEYREDEN KÜÇÜK HÜCRELİ AKCİĞER KANSERİ OLGUSU

Harun Emül[1], Ramazan Paşahan[1], İsmail İçlek[1], Ferhat Arslan[1], Durmuş Emre Karatoprak[1], Enes İnan[1]

[1]İnönü Üniversitesi Turgut Özal Tip Merkezi

Amaç: Küçük hücreli akciğer kanseri (SCLC), tüm akciğer kanserlerinin yaklaşık %15'ini oluşturur ve olağanüstü yüksek bir proliferatif hız, erken metastaz için güçlü bir eğilim ve kötü prognoz ile işaretlenir. Bununla birlikte, SCLC'nin spinal metastazlarına literatürde nadir olarak rastlanmaktadır ve bu hastaların prognozları kötüdür. Biz bu olgu sunumunda, 1,5 yıl önce SCLC nedeniyle tek taraflı lobektomi uygulanan sonrasında radyoterapi ve kemoterapi tedavisi tamamlanan sonrasında, semptomatik torakal spinal kord metastazıyla başvuran 71 yaşındaki erkek hastayı sunduk.Alt ekstremitelerde kuvvet kaybı bulguları olan SCLC hastalarında; klinisyenler, SCLC'den spinal metastazları araştırmalıdırlar

Yöntem: Spinal epidural metastazlar tüm kanser hastalarının %10 unda görülür.primer tümörün yerleşim yeri %80 akciğer ,meme,prostattır.Hiç bir tedavi kalan yaşam süresini uzatmaz ancak ağrıyı ve nörolojik defisitir azaltır. Akut motor nörolojik defisit saptanan SCLC hastalrın kranial ve tüm spinal kolona yönelik magnetik rezonans görüntüleme yapılarak metastaz araştırılmalıdır.

Bulgular: 1,5 yıldır akciğer kanseri tanılı olup son 10 gün içerisinde başlarda ayakta durmakta güçsüzlik ve ilerleyen süreçte alt ekstremite de güç kaybı şikayeti ile nöroloji polikliniğine başvuran 71 yaş erkek hasta alt ekstremitede paraparezi nedeni araştırılmak üzere nöroloji bölümü tarafından ileri tetkik ve tedavi amacı ile yatışı yapılıyor.Yatışının 3. Gününde tüm spinal kolona yönelik yapılan mangnetik rezonans görüntülemesinde T1-3 arasında mesafede kord basısına neden olan metastaz ile uyumlu ekstradural kitle izlenmesi nedeniyle tarafımıza aynı gün konsülte ediliyor.Hastanın genel durumu:iyi gks:15 kranial ,servikal ve lomber görüntülerinde metastaz bulgusu yok , alt ekstremite de kas gücü bu zaman diliminde bilateral 1/5 olarak saptanmış olup ,sfinkter kontrol kusuru saptanmamıştır.Subakut dönemde gelişen nörolojik defisit nedeniyle hastaya acil nöroşirujikal müdahale ile bilateral T1-3 stabilizasyon +extradural kitle eksizyonu yapıldı ,nöromonitörizasyonda post-operatif ölçümlerde pre-operatife göre yükselme kaydedildi .Post-operatif 1. ayda FTR 'ye devam eden hastanın kas gücü alt ekstremitede bilateral 3/5 görüldü patoloji sonucu SCLC uyumlu gelen hastanın torakal vertebra metastazı için kemoterapi ve radyoterapi planlanması devam etmektedir.

Torakal Verterbra Metastazı MR Görüntüsü

Metastatik Torakal Vertebrayı Tutan Kitleye Bağlı Spinal Kord Basısı

Tartışma: Kesinleşmiş primer malignite tanısı olan hastalarda poliklinik başvurularında akut dönemde gelişen nörolojik defisit saptanması durumunda aynı gün içerisinde yapılacak olan nöroradyolojik görüntülem neticesinde saptanan spinal metastaza yönelik yapılacak olan yine aynı gün içerisindeki nöroşirurjikal müdahale hastada 3 günlük gecikme süresinin önüne geçip postoperatif dönemde FTR sürecindeki düzeltilebilir motor zaafiyet oranını arttırabilirdi

Sonuç: SCLC metastaz hızı oldukça yüksek hızlı bir malignite olup litertürde akut nörolojik defisit ile prezente olan spinal metastaz oranı düşüktür.Biz bu vakada SCLC tanısına ek olarak yeni başlayan alt ekstremitede motor zaafiyet saptanan hastalarda paraparezi kliniğini açıklayacak iskemik SVO ,spinal diskopatilerin ve metastatik cord basısına neden olan kitlelerin görüntülemesinin yapılıp gerekli cerrahi müdahalenin acil olarak gerçekleştirilmesi sonucuna vardık.

Bildiri No: 3689

HİDROSEFALİYE NEDEN OLAN PRİMER PEDİATRİK DİFFÜZ SPİNAL GLİOM : OLGU SUNUMU

Muhammet ELVEREN[1], Mürteza ÇAKIR[1], Mete ZEYNAL[1], Mehmet Hakan ŞAHİN[1], Mehmet Kürşat KARADAĞ[1]

[1]Atatürk Üniversitesi Tıp Fakültesi Beyin ve Sinir Cerrahisi Anabilim Dalı

Amaç: Primer omurilik neoplazmları, tüm pediatrik merkezi sinir sistemi tümörlerinin yaklaşık %1'ini oluşturur ve astrositom en yaygın patolojik alt tiptir. Düşük dereceli astrositomlar, çocuklarda intramedüller tümörlerin en sık bildirilen histolojik tipidir. Yüksek dereceli gliomlar, vakaların yalnızca %1 ila %3'ünde rapor edilir, geri kalanı glial olmayan tümörlerdir. Spinal glioblastoma, pediatrik popülasyonda çok nadir görülen bir durumdur ve çocuklarda spinal glioblastomları tanımlayan literatür oldukça sınırlıdır. Bununla birlikte, belirsiz pediatrik miyelopati vakalarının ayırıcı tanısında düşünülmelidir. Bu lezyonlar tipik olarak hızlı nörolojik bozulma ile sonuçlanır ve kötü bir prognoz gösterirler.

Yöntem: Pediatri kliniğinde üç haftadır baş ağrısı, bulantı, kusma, çift görme şikayeti ile başvurusu sonrası psödotumor serebri ön tanısı ile takip edilen ve takiplerinde bacaklarda kuvvetsizlik gelişmesi sonrası çekilen görüntülemelerinde C4 düzeyinden başlayıp T11 düzeyine ilerleyen spinal intradural intramedüller kitle ile uyumlu görünüm olan; dekompresyon ve kitle eksizyonu yapılan hastanın olgusu sunulmaktadır.

Bulgular: 17 yaşında kadın hastanın 3 haftadır olan baş ağrısı, bulantı, kusma ve çift görme şikayetleri olması ve yapılan göz dibi muayenesinde optik disk sınırlarının soluk izlenmesi üzerine pediatri kliniğinde psödotumor serebri ön tanısı ile yatarken gelişen bacaklarda kuvvetsizlik şikayeti ile tarafımıza danışıldı. Hastanın muayenesinde bilinç açık, ense sertliği yok, bilateral babinski pozitif, sağ uyluk 3/5 motor zafiyet, sağ ayak ayak bileği 3/5 motor zafiyet, sol uyluk 2/5 motor zafiyet mevcut idi. Bilateral derin tendon refleksleri hiperaktif, anal üriner sfinkter tonusu hipoaktif idi. Hastaya çekilen spinal MRG'de C 4 düzeyinden T 11 düzeyine kadar yerleşim gösteren, diffüz kontrastlanan intradural intramedüller kitle ile uyumlu görünüm mevcut idi. Hasta acil operasyona alındı. Dekompresif laminektomi ve subtotal kitle eksizyonu yapıldı. Postop hastanın defisitlerinde düzelme olmadı ve operasyonda alınan patoloji sonucu high grade glial kitle ile uyumlu olarak raporlandı. Hastanın baş ağrılarının devam etmesi üzerine çekilen BBT de hidrosefali tespit edilmesi üzerine EVDS takılarak pediatrik onkolojiye devredildi. İlerleyen dönemde şuur bozukluğu da gelişen hasta yaklaşık 40 günlük hastane takibi ardından yaşamını yitirdi.

Tartışma: Pediatrik spinal kord glioblastomu, literatürde az sayıda vaka bildirilen çok nadir bir klinik durumdur. Servikal bölge, omuriliğin en sık etkilenen bölgesidir. Primer spinal kanal tümörünün en yaygın olarak belgelenen başvuru semptomu, herhangi bir nörolojik defisit ortaya çıkmadan çok önce mevcut olabilen ağrıdır. Pediatrik popülasyondaki diğer yaygın semptomlar arasında motor güçsüzlük, yürüme anormallikleri ve bağırsak ve mesane sorunları bulunur.

Sonuç: Pediatrik popülasyonda lezyonun yaygınlığı ve yeri ile gros total rezeksiyonun uygulanabilirliği prognozu etkileyen en önemli faktörlerdir. Sonunda hayatta kalma oranı düşük olarak bildirilmiştir. Son olarak, yoğun rehabilitasyon bu hastaların daha iyi bir yaşam kalitesi elde etmelerini sağlamaya yardımcı olabilir.

Bildiri No: 4007

SAKRAL KIRIKLI HASTADA VERTEBROPLASTİ CEMŞİDİ İĞNESİ YARDIMI İLE İLİOSAKRAL VİDA YERLEŞTİRİLMESİ

Ferhat HARMAN[1], Fatih AKBULUT[1], Efecan ÇEKİÇ[1]

[1]Marmara Üniversitesi Tıp Fakültesi , Beyin ve Sinir Cerrahisi Ana Bilim Dalı , İstanbul, Türkiye

Amaç: Sakral fraktürlerde dorsal pelvik segmentin stabilizasyonu hastanın erken mobilizasyonu açısından büyük önem taşımaktadır. Perkütan iliosakral vidalama, minimal invaziv bir teknik olup sakrum kırıklarının redüksiyon ve stabilizasyonunda kullanılmaktadır. Cerrahi, elektrikli motor drill veya manuel el driline bağlanan kirschner teli klavuzluğunda perkütan olarak yapılmaktatır. İşlem sırasında kirschner telinde oluşan osilasyon ve kemikteki direnç nedeniyle, telde sapma oluşabilmekte ve sakrumda hedef noktaya ulaşmakta zorluklar yaşanabilmektedir. Çalışmamızda kirschner telinin hedeften sapmaya izin vermeyecek şekilde, daha doğrusal ilerletilebilmesi için cemşidi iğnesinin kullanılması tekniği anlatılmıştır.

Yöntem: 15 yaşında kız çocuğu, yüksekten düşmeye bağlı acile başvurdu. Sakroiliak tomografisinde AO Spine B2 sakral fraktürü saptandı. Prone pozisyonda ameliyata alınan hastaya skopi eşliğinde iki adet perkütan iliosakral vida yerleştirilerek kırık redükte edildi ve sabitlendi. İşlem sırasında kirschner teli, elektrikli motor drill ile sakrumda kırığı geçecek şekilde uygun pozisyona ilerletilirken, osilasyon ve kemik dokudaki direnç nedeni ile hedeften sapmaya bağlı zorluk yaşandığı için, kılavuz görevi görecek vertebroplasti cemşidi iğnesi kullanıldı. Cemşidi iğnesi daha sert ve kalın olduğu için, çekiç yardımı ile skopi eşliğinde sakroiliak eklemi geçinceye kadar hedef noktaya yönlendirildi. Ardından kirschner teli elektrikli motor dril ile, cemşidi iğnesinin içinden, kırık hattını geçecek şekilde S1 vertebra içine sapmaolmaksızın ilerletildi. Daha sonra cemşidi iğnesi çıkarılarak, kirschner teli üzerinden ön yol açıcı ile vida yatağı hazırlandı ve iliosakral vida yerleştirildi. Aynı işlen ikinci vida için de uygulandı (Figür 1).

Figür 1

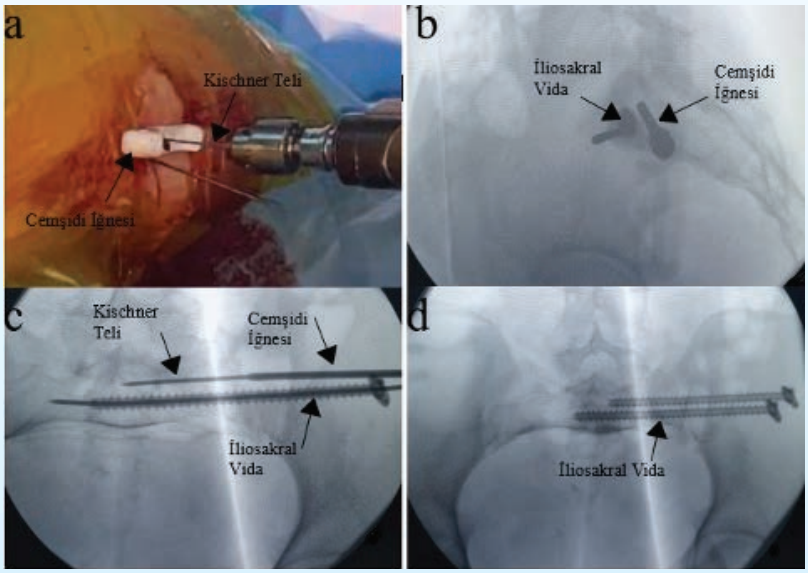

a) Cemşidi iğnesi içinden elektrikli motor ile kischner teli yerleştirilerek kırık hattı geçilir. b) Skopide true lateral grafide içinden kischner teli geçen ilk vidanın yerleştirildiği, ikinci vidayı yerleştirmek için, cemşidi iğnesinin ucunun iliak kanatta hedef noktayı gösterecek şekilde pozisyonlandığı izlenmektedir. c) Cemşidi iğnesi sakroiliak eklemi geçinceye kadar ilerletilir. d) Skopide AP inlet grafide, uygun şekilde yerleştirilmiş iki iliosakral vidanın görüntüsü izlenmektedir.

Bulgular: Hastaya cemşidi iğnesi yardımı ile iki tane iliosakral vida yerleştirilerek posterior pelvik segment stabil hale getirilmiştir.

Tartışma: Elektrikli motor veya el drili ile, kirschner telinin iliak kanattan sakruma doğru ilerletilmesi, perkütan iliosakral vida yerleştirilmesinde temel adımdır ve işlem sırasında telin sakral kanala ve foramene yönelmemesi gerekir. Kirschner telinin mukavemeti zayıf olduğu ve drilin ucundaki kirschner teli şaftında osilasyon olabildiği için, tel kemikte ilerlerken kolaylıkla hedeften sapabilmekte ve sakral kanal veya sakral foramen gibi istenmeyen bölgelere yönlenebilmektedir. Sakroiliak eklemi veya kırık hattını geçinceye kadar, daha sert yapıda olan ve daha kolay yönlendirilebilen vertebroplasti cemşidi iğnesinin kılavuz olarak kullanılması ve ardından kirshner telinin cemşidi iğnesinin içinden ilerletilmesi, perkütan iliosakral vida yerleştirilmesi cerrahisini kolaylaştırabilir.

Sonuç: Perkütan iliosakral vidalama ameliyatında, kirshner telinin elektrikli veya el drili ile sakrum içinde hedef noktaya ilerletilmesinde, vertebroplasti işleminde kullanılan cemşidi iğnesinden faydalanmak mümkündür.

Bildiri No: 4217

MİNÖR TRAVMA SONRASI İLERLEYİCİ NÖRODEFİSİT İLE TESPİT EDİLEN SERVİKAL SPİNAL ANEVRİZMAL KEMİK KİSTİ: OLGU SUNUMU

Muhammet ELVEREN[1], Mürteza ÇAKIR[1], Mehmet Kürşat KARADAĞ[1], Mehmet Hakan ŞAHİN[1], Mete ZEYNAL[1]

[1]Atatürk Üniversitesi Beyin ve Sinir Cerrahisi

Amaç: Primer anevrizmal kemik kistleri, tüm primer kemik tümörlerinin yaklaşık %1'ini oluşturan; iyi huylu ancak lokal agresif lezyonlardır. Tüm primer omurga tümörlerinin %15-20'sini oluşturur ve genellikle yaşamın ikinci on yılında, en sık olarak omurganın arka elemanlarını tuttuğu görülür. Bazı raporlar lomber omurganın sıklıkla tutulduğunu gösterirken, servikal ve torasik omurganın, özellikle torasik omurganın daha sık tutulduğunu gösteren raporlar mevcuttur. Spinal anevrizmal kemik kistlerinin yaygın klinik semptomları arasında lokal ağrı, şişlik, kas sertliği ve hareket kısıtlaması yer alır; genellikle semptom vermesinden birkaç ay sonra bulunurlar. Omurilik ve sinir köklerine yakınlıkları, kemik genişlemesi ve yıkımına neden olan potansiyel lokal agresif yapıları ve ayrıca postoperatif instabilite ve deformite riski; omurganın anevrizmal kemik kistlerini benzersiz bir klinik ve cerrahisi zor lezyonlar haline getirir.

Yöntem: Travma sonrası omuz ağrısı şikayeti ile başlayan, sonrasında tarafımıza omzunda ve kolunda kuvvetsizlik, şiddetli boyun ağrısı şikayeti ile başvuran; çekilen görüntülemelerinde sol C 4,5,6 seviyesinde anevrizmal kemik kisti ile uyumlu görünüm olan ve kitle eksizyonu ile beraber posterior servikal enstrumantasyon uygulanan hastanın olgusu sunulmaktadır.

Bulgular: 15 yaşında kadın hasta 3 ay önce ranzadan düşme sonucu sol omuz ağrısı ile acil servise başvuruyor. Nörodefisiti olmayan, direk grafisi normal olarak değerlendirilen hastaya semptomatik tedavi başlanıyor. Hastanın şikayetlerinde azalma olmuyor ve boyundan başlayarak sol ön kola vuran ağrısı şiddetleniyor. 15 gün sonra hastada solda düşük omuz gelişiyor. Sonrasında sol kol ve elde kuvvetsizlik ortaya çıkıyor. Hastanın nörolojik muayenesi; sol kol fleksiyon, ekstansiyon, abduksiyon ve addüksiyonda plejik, sol ön kol fleksiyon ve ekstansiyonda 2/5 motor zafiyet, el bileği fleksiyon ve ekstansiyonda 2/5 motor zafiyet ve parmaklarda 2/5 motor zafiyet mevcut idi. Hastanın çekilen görüntülemelerinde sol C 4-5-6 düzeyinde lamina defekti olduğu, bu düzeylerde hava sıvı seviyelenmeleri gösteren anevrizmal kemik kisti ile uyumlu görünüm mevcut idi. Hazırlıkları tamamlanarak hasta opere edildi. Kitle eksizyonu ve posterior servikal enstrumantasyon yapılan hastanın postop defisitlerinin düzeldiği görüldü.

Tartışma: Anevrizmal kemik kistleri primer kemik tümörlerinin yalnızca küçük bir yüzdesini temsil eder, ancak yavaş büyüyen ve iyi huylu veya lokal olarak agresif lezyonlarla birlikte, kronik spesifik olmayan ağrı ile geldiğinde dikkate alınması gereken önemli patolojilerdir. En iyi tedavi yöntemi cerrahi eksizyondur ve nüks dikkatten kaçmamalıdır.

Sonuç: Anevrizmal kemik kistleri primer kemik tümörlerinin yalnızca küçük bir yüzdesini temsil eder, ancak yavaş büyüyen ve iyi huylu veya lokal olarak agresif lezyonlarla birlikte, kronik spesifik olmayan ağrı ile geldiğinde dikkate alınması gereken önemli patolojilerdir. En iyi tedavi yöntemi cerrahi eksizyondur ve nüks dikkatten kaçmamalıdır.

Bildiri No: 4263

MULTİNÜKS SEYREDEN SPİNAL ANAPLASTİK EPENDİMOM OLGUSU

FUAT ALTAN[1], Ahmet KARAGÖZ[1], Yahya GÜVENÇ[1]

[1]Marmara Üniversitesi Tıp Fakültesi Beyin Ve Sinir Cerrahisi ABD

Amaç: Spinal kord ependimomları, santral kanalı ve çevresini döşeyen ependimal hücrelerden köken alır.Genellikle servikal ve serviko-torasik bölgede görülürler.Kapsülleri olmamasına rağmen komşu nöranal dokuya invazyon eğilimleri çok azdır.Patolojik olarak tipik (WHO grade ll) ve anaplastik (WHO grade lll) olmak üzere ikiye ayrılırlar. Anaplastik ependimomlar spinal kordda tipik ependimomlara göre daha az görülürler, artmış mittik aktivite ve selülerite, plemorfik nükleuslar, vasküler hiperplazi, nüklear atipi ve nekroz varlığı ile tipik ependimomlardan ayrılır. Bu yazıda 3 kez opere edilen atipik spinal anaplastik ependimom olgusu paylaşımı amaçlanmıştır

Yöntem: 14 yaşında kadın hasta 2 haftadır her iki bacakta his kaybı , son birkaç gündür alt ekstremitede giderek artan güç kaybı ve idrar inkontinansı şikayetleri ile acil servise başvurmuş. Hastanın yapılan muayenesinde paraplejik ve paraparatik olduğu saptandı. Hastaya MR görüntülemesi planlandı.

Bulgular: Hastaya tüm spinal MRG çekildi.T6-T7 düzeyinde düzgün sınırlı 32x7.5mm boyutlarında spinal kord kaynaklı intradural uzanımlı lezyonun spinal korda bası yaptığı izlendi (şekil-1). Torakal intradural ekstramedüler kitle düşünülen hasta ameliyata alındı, Hastaya T6-T7 laminoplastik laminektomi yapıldı.İntradural ekstramedüller kitle gross total eksize edildi. Postop dönemde nörolojik muayenede alt ekstremiteler 2-3/5 saptandı idrar inkontinansının devam ettiği görüldü.

Resim 1

İlk operasyon öncesi torakal vertebra MR görüntülemesi (T2 sagittal)

Resim 2

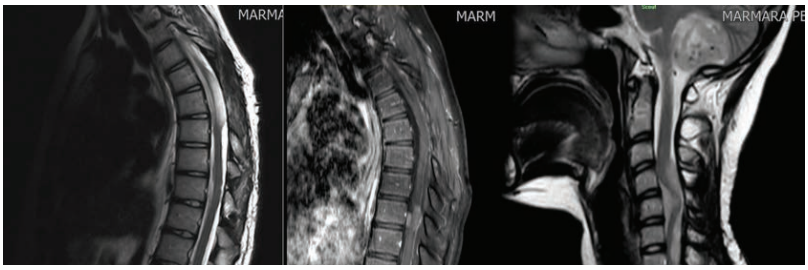

Takiplerinde cerrahi kararı verilen farklı lokalizasyondaki nüks görüntülemeleri.

Tartışma: Sunulan olguda patoloji Anaplastik ependimom,gradelll(WHO) olarak bildirildi.Hasta T9 seviyesinden nüks nedeniyle 2020 de, C6-C7 seviyesinde nüks nedeniyle 2021 de, C1 ve C3-C6 seviyelerinde nüks nedeniyle 2022 de opere edildi ve patolojileri primer lezyon ile aynı sonuçlanmıştır. Bir çok kere nüks etmesi agresif seyri ve omurganın farklı bölgelerinde seeding ile yayılım yapması nedeniyle nadir görülen bir spinal anaplastik ependimom olgusudur.

Sonuç: Ependimomlar genellikle intramedüller seyretmelerine ve total rezeksiyon sonrası rekürrens ihtimali düşük olmasına rağmen bu vakada atipik olarak ekstramedüller seyretmiş ve 3 kez nüks etmiştir. Bu yönden anaplastik ependimom tanılı hastalarda yakın klinik ve radyolojik takip önerilir.

Bildiri No: 4398

DÜŞME SONRASI GELİŞEN SERVİKO-TORASİK BİLEŞKEDE EPİDURAL HEMATOM: OLGU SUNUMU

Mehmet Sapancı[1], Ahmet Eroğlu[1], Cem Atabey[1]

[1]Sağlık Bilimleri Üniversitesi, Sultan Abdülhamid Han Eğitim Araştırma Hastanesi, Beyin ve Sinir Cerrahi Servisi, İstanbul

Amaç: Spinal epidural hematomlar hızlı tespit edilmediği takdirde yıkıcı nörolojik defisitlere neden olabilir. Literatür gözden geçirildiğinde, travmatik epidural hematomlar tipik olarak kemik kırığı veya hematolojik anomali varlığı ile ilişkilendirilir. Bu çalışmamızda, kemik kırığı olmayan ve hemostatik parametreleri normal olan bir travmatik serviko-torakal bileşkede epidural hematom olgusunu sunuyoruz.

Yöntem: Servikal epidural alandaki hematom spinal MRG çekilerek tespit edildi. Dekompresyon cerrahisinde laminektomi yapılarak hematom boşaltıldı.

Bulgular: 84 yaşında kadın hasta, senkop ve düşme ile acil servisimize başvurdu. Yapılan tetkiklerinde spinal ve kranial kanama lehine bulguya rastlanılmadı. İskemik serebrovasküler hastalık tespit edilmesi üzerine nöroloji servisine yatışı yapıldı. Takibinin 6. gününde hastada parapleji gelişmesi üzerine, spinal MRG de C7-T1 mesafesinde epidural hematom görüldü. Acil dekompresyon cerrahisi uygulandı. Hastanın alt ekstremite kuvvet kaybı postop muayenesinde 3/5 kuvvette idi. Hastaya fizik tedavi konsültasyonu alınarak, takip altına alındı.

Tartışma: Spinal travmalı hastalarda, spinal epidural hematomlar genellikle erken dönemde bulgu vermektedir. Eşlik eden patolojilerin olması ve gecikmiş semptomlar, spinal epidural hematomların tanı almasını zorlaştırabilir. Nörolojik defisit gelişiminden sonra cerrahi dekompresyon ne kadar hızlı olursa hastalardaki düzelme de o derece dramatik olmaktadır.

Sonuç: Bu vakada olduğu gibi erken tanı ve cerrahi hematom çıkarılması, maksimum fonksiyonel iyileşme şansı sağlar.

Bildiri No: 4466

SEKESTRE DİSK HERNİSİNİ TAKLİT EDEN SCHWANNOMA, SEKESTRE DİSK HERNİLERİNDE NÖROMONİTÖR KULLANIMI

Yunus KAÇAR[1], Güner MENEKŞE[1]

[1]Özel Koru Hastanesi

Amaç: Lomber intervertebral disk hernisi, sırt ağrısına ve yayılan bacak ağrısına neden olan en yaygın spinal rahatsızlıklardandır. Spinal schwannomlar erişkinlerde intradural omurilik tümörlerinin yaklaşık %25'ini oluşturur. Çoğu, spinal kanal boyunca ortaya çıkabilen soliter schwannomlardır. En sık olarak intradural ekstramedüller yerleşim gösterirler. Dura ile ilişkisine bağlı olarak intradural, ekstradural, intraekstradural yerleşim gösterebilmektedirler. Ekstradural yerleşimli schwannomalar bunlar arasında en az rastalananıdır. En sık 5. dekatta görülür. Preoperatif görüntülemelerde sekestre disk hernisi olarak raporlanan, histopatolojik inceleme sonucunda tanısı ganglion neurilemmoma olan bir hastayı sunmak istiyoruz.

Yöntem: Schwannomalar, MRI' da; T1'de %75'i izointens, %25'i hipointens, T2'de %95'ten fazlası hiperintens, genellikle karışık sinyal, T1 C+'da %100 kontrast madde tutulumu vardır. Lomber disk hernileri genellikle MRI'da sinyal özellikleri ile diğer kitlelerden ayrılır. T1'de orta düşük sinyal, T2'de orta-yüksek sinyal, eğer merkezinde hava varsa düşük sinyal, T1 C+'da periferal kontrastlanma görülür.

Bulgular: 54 yaşında erkek hastanın 10 gündür devam eden bel ağrısı, 7 gündür olan sol bacak ağrısı ve sol ayakta uyuşma şikayetleri nedeniyle polikliniğimize başvurdu. Fizik muayensinde düz bacak kaldırma testi solda erken pozitif, sol ayak bileği ve sol ayak parmakları dorsifleksiyonu 4/5 kuvvette, sol L3-4-S1 hipoestezi mevcuttu. Hastaya yapılan Lomber MRI'da; "L4-L5 düzeyinde posterior santral geniş tabanlı protrude disk ile disk posterior ve sol laterali komşuluğunda sol lateral ressesi daraltan L4 vertebra korpusu posterioruna uzanımlı postkontrast serilerde periferal kontrastlanan sekestre fragman seçilmektedir. Tekal kese sol posterior lateralden basılıdır. Bilateral inen L5 sinir kökü basılıdır." olarak raporlandı. Hasta nöromonitör eşliğinde operasyona alındı. Hastaya sol L4 hemilaminektomi,sol L4-5 flavektomi ve sol L5 foraminatomi yapıldı. Sol L5 rootunun lateralinde ödemli nöromonitör probu ile uyarılan nöral yapı izlendi. Ardından PLL üstünde dura altında ve root lateralindeki lojda sekestre disk olarak raporlanan yapı arandı ancak görülemedi. Nöromonitör probu ile kapsüllü yapıdan nöral uyarı alınmayan alan tepit edildi ve biyopsi için planlandı ve frozen alındı. Frozen sonucu benign tümör olarak raporlandı. Ardından sinir köküne yapışmış kapsüllü lezyonda nöromonitör yardımıyla patoloji örneği alındı ve sonucu Ganglion Neurilemmoma olarak raporlandı.

Saggital Preop-Postop

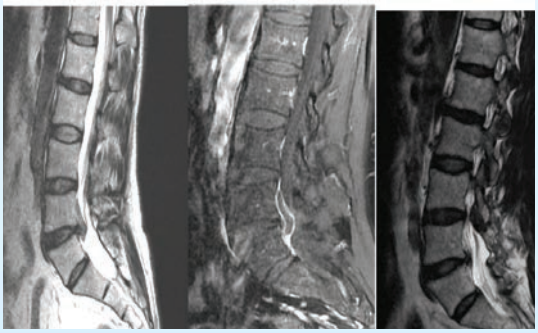

Preop Saggital T2 ve T1+C, ile Saggital Postop T2

Aksiyel Preop-Postop

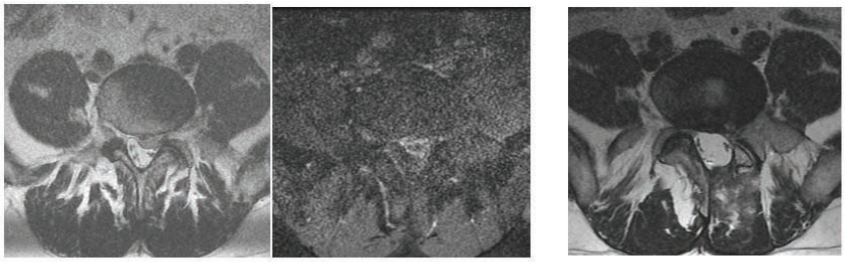

Preop T2 Postop T1+C Postop T2

Preoperatif Aksiyel T2 ve T1+C ile Postopertaif Aksiyel T2

Tartışma: Ekstradural schwannomalar nadir olsalar da lomber disk hernilerinin ayırıcı tanısında mutlaka düşünülmelidir. Lomber MRI da schwannomalar diffüz kontrastlanır ancak sekestre disk hernisi gibi çevresel kontrastlanma olabileceği akılda tutulmalıdır. Sekestre disk hernisi gibi ekstradural aralıkta bası yapan kitlesel durumlarda mutlaka nöromonitör kullanılmalıdır.

Sonuç: Nöromonitör kullanımı hem hasta hemde cerrah için komlikasyonun en aza indirgenmesi ve ek defisit gelişmesinin önüne geçmek için yaygınlaşmalıdır.

Bildiri No: 4938

YÜKSEK YERLEŞİMLİ VERTEBRAL ARTER OS ODONTOİDEUM VAKALARINDA C1 LATERAL MASS VE C2-C3 TRANSFASET VİDALAMA TEKNİĞİ

İdris Avcı[1], Kemal Paksoy[1], Salim Şentürk[1], Onur Yaman[1]

[1]Memorial Sağlık Grubu, Omurga Merkezi, İstanbul

Amaç: Os odontoideum (OO), odontoid proçesin bir parçasının aksisin gövdesinden ayrılması olarak adlandırılan konjenital veya edinsel bir anomalisidir. Hastaların atlanto-aksiyel instabiliteye bağlı hafif boyun ağrısından, ciddi nöromotor kayıp ve paraliz gibi geniş spektrum yakınmalar ile tarafımıza başvurabilirler. Lateral mass vidaların kullanımı yaygınlaşmasıyla beraber, C1 lateral mass – C2-C3 transpediküler vidalama tekniği OO'un cerrahi tedavisi için altın standart olarak kabul görmüştür. Bu tekniğin en büyük dezavantajı vertebral arter hasarı oluşma riskin yüksek olmasıdır. Yüksek yerleşimli vertebral arter (VA) OO vakalarında kullanabilecek güvenli bir alternatif yöntemi sunmaktayız.

Yöntem: 50 yaşında erkek hasta, boyun ve sağ kol ağrısı ve kol ve bacaklarda uyuşma hissi nedeniyle tarafımıza başvurdu. Fizik muayenesinde dört ekstremitede 4/5 kuadriparezi ve bilateral artmış derin tendon refleksleri tespit edildi. Görüntülemelerinde kraniyo-servikal birleşkede ciddi kord kompresyonuna ve miyelomalaziye yol açan OO izlendi ve ameliyat planlandı:

Figür 1

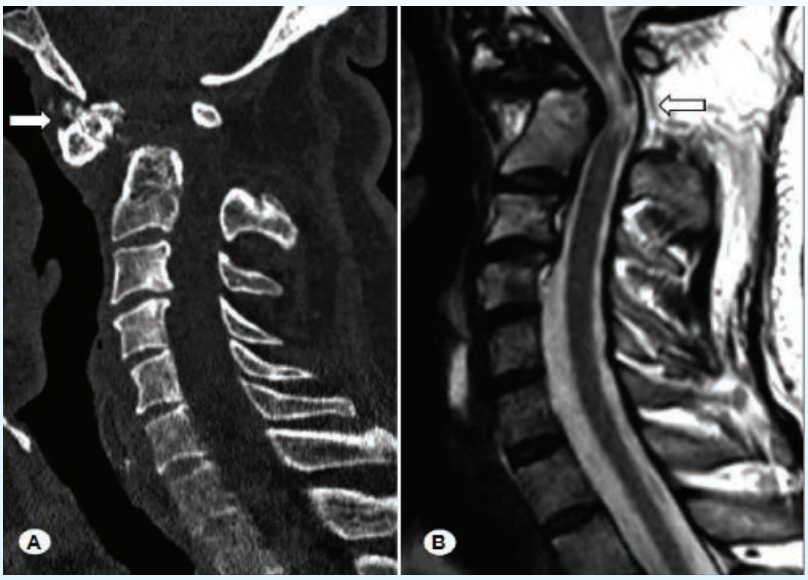

Hastanın BT ve MR görüntülerinde kraniyo-servikal birleşkede ciddi kord kompresyonu ve miyelomalaziye yol açan OO tespit edildi.

Bulgular: 1) Hasta prone pozisyonunda Mayfield çivili başlığa alındı2) Oksiput'tan C3'e uzanan vertikal orta hat

insizyonu yapıldı ve kaslar ekarte edildi3) Fluoroskopi eşliğinde bilateral C1 lateral mass ve C2-C3 transfaset vidalar yerleştirildi. Pediküler birleşkenin ve laminanın üst sınırı transfaset vidaların giriş yerleri olarak belirlendi4) Oksiput'tan C1'e dekompresyon uygulandı. Vidalar rod ile bağlandı ve vida başları sıkıldı ve kemik otogreftleri yerleştirildi. Katlar anatomiye uygun şekilde kapatıldı.

Figür 2

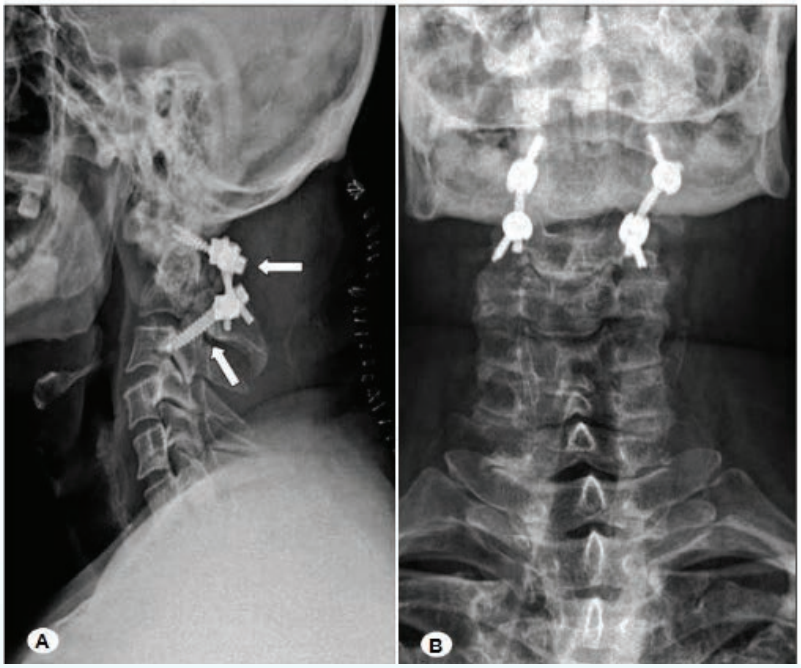

C1 lateral mass – C2-3 transfaset vidalama sonrası hastanın postoperatif görüntüleri

Tartışma: Antanto-aksiyel instabilite nöromotor defisit, paraliz ve ölüm gibi ciddi semptomlara yol açabilir. C1-C3 enstrumentasyon günümüzde cerrahi için altın standarttır. Vidaların giriş noktası ve hangi vida tiplerin kullanılması gerektiği hastadan hastaya değişiklik gösterir. Hastaların %18'inde yüksek yerleşimli VA varyasyon göstermektedir ve C2-C3 transartiküler vidalamayı anatomik olarak engellemektedir. Bizim vaka, yüksek yerleşimli VA ile beraber hipoplastik pediküllere sahipti. Birçok yayında güvenli vidalama için C2 pedikülün çapının minimum 3.5 mm olarak belirtilmiştir. Bizim hastanın sol pedikül çapı 2.4 mm ve sağda 1.6 mm olarak ölçülmüştür ve güvenli transpediküler vidalama için uygun olmadığı düşünülmüştür.

Sonuç: Hem yüksek yerleşimli VA, hem ince pediküllü hastalar için C1 lateral mass - C1-C2 transfaset vidalama tekniği güvenli bir alternatif olduğunun kanaatindeyiz.

Bildiri No: 5852

UZUN SEGMENT POSTERİOR STABİLİZASYON YAPILAN HASTADA GELİŞEN AKUT BATIN TABLOSU

Alpkaan Duran[1], Sinan Caner[1], Musa Canan[1], Nur Fidan Çam[1], Ali Serdar Oğuzoğlu[1], Nilgün Şenol[1], Hakan Murat Göksel[1]

Süleyman Demirel Üniversitesi, Beyin ve Sinir Cerrahisi Anabilim Dalı, Isparta, Türkiye

Amaç: Uzun segment (6 seviye) lomber stabilizasyon yapılan hastanın post operatif erken dönemde akut batın tablosu oluşmasına yönelik klinik seyri konu almaktadır

Yöntem: 67 yaşında kadın hasta, 2 yıldır bel ve özellikle sol bacakta ağrısı olan hasta kliniğinimize başvurdu. Hastaya yapılan görüntülemeler (Şekil 1) sonrasında hastada Lomber Dar Kanal olması sebebiyle hastaya 6 seviye (L 1 – S 1) posterior lomber stabilizasyon yapıldı(Şekil 2). Hasta post op Lumbosakral korse ile mobilize edildi. Post-op 3. Günde gaz-gaita çıkışı oldu. Post-op 7. Günde hastanın şiddetli karın ağrısı olması ve gaz gaita çıkışı olmaması üzerine yapılan muayenesinde akut batın gelişmesi üzerine hastaya yapılan görüntülemelerinde batın içi serbest hava görülmüş olup hasta genel cerrahi tarafından operasyona alındı. Operasyon esnasında hastanın divertikül perforasyonu olduğu görüldü. Sonrasında klinik olarak serviste takibi devam eden hastada post operatif 14. günde travma öyküsü olmaksızın gelişen bilinç değişikliği, konfüzyon, oryantasyon ve kooperasyon kısıtlılığı oluşması üzerine çekilen Beyin BT'de, sol serebellar hemisferde hemorajik alan izlendi. Cerrahi yapılmadı, takip edildi. Kontrol tomografilerde hemorajik lezyonun tamamen regrese olduğu görüldü.

Bulgular: Hastanın yapılan Muayenesinde Rebound (+), Defans (+)

Preoperatif Manyetik Rezonans Görüntüleme

Preoperatif Manyetik Rezonans Görüntüleme

Tartışma: Uzun segment posterior stabilizasyon yapılan hastalarda hastaların erken dönem gaz gaita çıkışı olmasına rağmen gelişen ani başlangıçlı şiddetli karın ağrısı, akut batın tablosu oluşturup görülme ihtimali düşük de olsa divertikül perforasyonu olabileceği göz önünde bulundurulması gerekmektedir

Sonuç: Uzun segment posterior stabilizasyon yapılan hastalarda hastaların erken dönem gaz gaita çıkışı olmasına rağmen gelişen ani başlangıçlı şiddetli karın ağrısı, akut batın tablosu oluşturup görülme ihtimali düşük de olsa divertikül perforasyonu olabileceği göz önünde bulundurulması gerekmektedir

Postoperatif Direkt Grafi

Postoperatif Direkt Grafi

Bildiri No: 6632

T12-L1 GEÇİŞ BÖLGESİ FRAKTÜR NEDENİYLE STABİLİZASYON UYGULANAN HASTADA GELİŞEN KOMPLİKASYON YÖNETİMİ: OLGU SUNUMU

Mevlüde GÜNEŞ[1], İsmail İÇLEK[1], Ferhat ARSLAN[1], Harun EMÜL[1], Enes İNAN[1], Seyfullah Taha İNAN[1], Berkay TERTEMİZ[1], Ramazan PAŞAHAN[1]

[1]İnönü Üniversitesi Tıp Fakültesi Beyin ve Sinir Cerrahisi Ana Bilim Dalı

Amaç: Torakolomber bileşke kırıkları (TLBK) t10-l2 vertebralarını içine alan kırıklardır. Omurga kırıkları tüm kırıkların %4-23'ünü oluştururken tüm omurga kırıklarının %10-20'si TLBK'lardır. İntraoperatif kemik füzyon, fraktür hastalarında önem arz etmektedir. Füzyon yapılmayan hastalarda enstrümantasyon yetmezliği (sıyırma, kırılma) gelişmektedir. Bu hastalarda revizyon güçlükleri ortaya çıkmaktadır.

Yöntem: Olgu Sunumu

Bulgular: 26 yaşında kadın hastaya 5 yıl önce trafik kazası sonrası lomber vertebrada fraktür nedeniyle dış merkezde stabilizasyon cerrahisi yapılmış. Bel ağrısı sonrası yapılan tetkiklerinde pedikül vidalarında kırık saptanan hastaya sistem sökülmesi cerrahisi uygulanmış fakat pedikül vidaları çıkarılamamış. Bel ağrısı şikayeti geçmeyen hastaya çekilen skolyoz grafisinde T12 –L1 bölgesinde kifozisitede artış saptanmış olup revizyon cerrahisine alınmıştır. Sol L2-L3 pediküler vidaları intraoperatif çıkarılmış sağ L2-L3 kırık pedikül vidalarının medialinden yeni pedikül vidaları gönderilmiştir. Hastaya intraoperatif T10-L4 uzun segment stabilizasyon cerrahisi, kifozisite redüksiyonu ve T12-L2 posterior dekompresyon işlemleri uygulanmıştır. Preop çekilen skolyoz grafisinde torakolomber bölge kifozite açısı 35 derece olan açı, postop 11 derece olarak ölçülmüştür. Postop 3. gün ek komplikasyon gelişmeyen hasta poliklinik kontrolü ile taburcu edilmiştir.

Preop

Preop Spinal Bilgisayarlı Tomografi

Postop

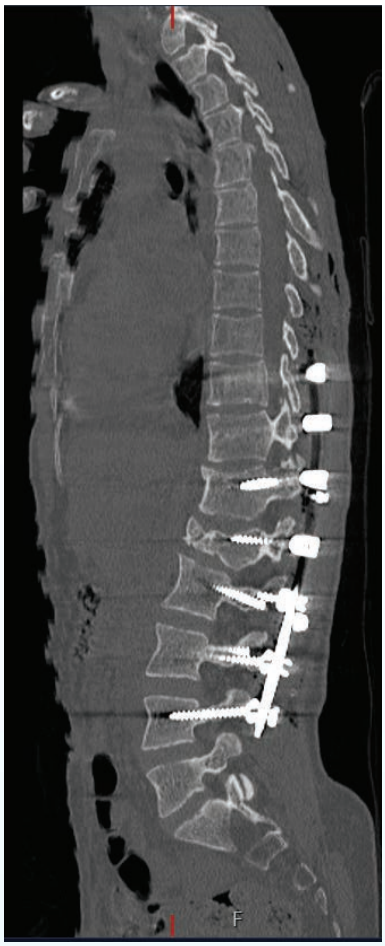

Postop Spinal Bilgisayarlı Tomografi

Tartışma: Spinal stabilizasyon cerrahisi uygulanan hastalarda implant yetmezliği, yara enfeksiyonu, psödoartroz, nörolojik yaralanma, deformite gibi komplikasyonlar postoperatif dönemde görülmektedir. Posterior yetersiz füzyon cerrahisi uygulanan hastalarda implant yetmezliği kaçınılmaz olup revizyon gereksinimi azımsanmayacak kadar çoktur. Bu nedenle posterior füzyon yapılması, mevcut sıyıran vidalara ekstrapediküler sistem uzatılması, daha kalın vida kullanılması gerekmektedir.

Sonuç: Hastamızda mevcut kırık vidalar aynı pediküle vida konularak ve sistem uzatılarak güçlü bir stabilizasyon oluşturulmuş olup posterior dekortikasyon ve kemik cips kullanılarak uygun füzyon yapılmıştır. Bu hastalarda kırık vidanın olduğu bölgede revizyon açısından aynı pediküle kalan pedikül çapına uygun olan vida kullanılması bir yöntemdir.

Bildiri No: 6821

MİNÖR TRAVMA SONRASI İLERLEYİCİ NÖRODEFİSİT; LOMBER KOMPRESYON FRAKTÜRÜ MÜ KİTLE Mİ? : OLGU SUNUMU

Muhammet ELVEREN[1], Mürteza ÇAKIR[1], Mehmet Hakan ŞAHİN[1], Mehmet Kürşat KARADAĞ[1], Mete ZEYNAL[1]

[1]Atatürk Üniversitesi Beyin ve Sinir Cerrahisi

Amaç: Ewing sakomu çocuklarda en sık görülen ikinci malign kemik tümörüdür ve pediatrik tümörlerin %3'ünü ve primer kemik tümörlerinin %10'unu oluşturur. Ewing sarkomu, iskeletin herhangi bir yerinde oluşabilen ancak tercihen gövdeyi ve uzun kemiklerin diyafizini etkileyen bir kemik tümörü olarak tanımlanır. Omurganın primer tutulumu nadirdir ve tüm primer bölgelerin %5'i olarak rapor edilmiştir. Hızlı tümör büyümesi ve yaygın kemik yıkımı ile karakterizedir. Ewing sarkomunun en sık görülen semptomları, lokalize ağrı ve radikülopatiden paraplejiye kadar değişen nörolojik bozukluklardır. Cerrahi tedavi hala zorludur. Total rezeksiyon genellikle denenir ve prognozla doğrudan ilişkilidir

Yöntem: Travma sonrası bel ağrısı şikayeti ile başlayan; sonrasında 3 gün içerisinde gelişen bacaklarda kuvvetsizlik, idrar ve gaita kaçırma şikayeti ile başvuran; çekilen görüntülemelerinde L1 vertebra korpusunda % 90'dan fazla yükseklik kaybı ve kord basısı ile uyumlu görünüm olan ve laminektomi, biyopsi alınması ve posterior segmental enstrumantasyon uygulanan; sonrasında tanı netleşerek anterior korpektomi yapılan hastanın olgusu sunulmaktadır.

Bulgular: 17 yaşında erkek hasta 3 gün önce düşme sonucu bel ağrısı ve sonrasında bacaklarda kuvvetsizlik, idrar ve gaita kaçırma şikayeti ile başvurdu. Hastanın düşmeyi takiben hastaneye müracaat ettiği, çekilen spinal direk grafinin normal olarak yorumlandığı ifade edildi. Yapılan nörolojik muayenesi; bilinci açık, paraplejik ve anal üriner sfinkter tonusu yok idi. Bilinen başka bir hastalığı yoktu. Hastanın çekilen spinal BT'sinde L1 vertebra korpusunda % 90'dan fazla yükseklik kaybı ve kord basısı ile uyumlu görünüm mevcut idi. Hazırlıkları tamamlanarak hasta acil operasyona alındı. Operasyon esnasında; L1 vertebraya laminektomi yapılarak vertebra korpusundan biyopsi alındı ve posterior segmental enstrumantasyon uygulandı. Postop hastanın takiplerinde çekilen spinal MRG'sinde L1 vertebrada yoğun kontrast tutulumu ve litik lezyonların izlenmesi, operasyonda alınan biyopsi sonucunun Ewing sarkomu ile uyumlu raporlanması üzerine hastaya ikinci operasyonla anterior korpektomi yapıldı. Operasyon sonrasında genel durumu toparlayan fakat defisitlerinde düzelme olmayan hasta kemoterapi ve radyoterapi amaçlı pediatrik onkoloji kliniğine devredildi.

Tartışma: Omurgadaki primer Ewing sarkomu çok nadirdir ve tedavisi multidisiplinerdir. Şu anda, negatif sınırlarla total rezeksiyon bu sarkomlar için ideal tedavi olarak kabul edilmektedir ve sağkalım oranlarını arttırdığı gösterilmiştir.

Sonuç: Omurga genellikle metastatik Ewing sarkomu vakalarında tutulur. Omurgadaki primer Ewing sarkomu çok nadirdir ve tedavisi multidisiplinerdir. Görüntüleme bulguları değişkendir, ancak vertebra gövdesinin kısmi çökmesi ile birlikte yıkıcı bir litik lezyon en sık görülen bulgudur. İdeal lokal tümör kontrolü yöntemi konusunda hala bir fikir birliği yoktur. Şu anda, negatif sınırlarla total rezeksiyon bu sarkomlar için ideal tedavi olarak kabul edilmektedir ve sağkalım oranlarını arttırdığı gösterilmiştir. Multidisipliner yaklaşım ve kemoterapi ve radyoterapi ile kombine tedavi, hastaların sağ kalım oranlarında iyileşmeye katkıda bulunmuştur.

Bildiri No: 8507

TORAKAL EPİTELOİD HEMANJİOENDOTELYOMA :OLGU SUNUMU

Burhaneddin Şahin[1], Ahmet Karagöz[1], Yahya Güvenç[1]

[1]Marmara Üniversitesi Tıp Fakültesi Beyin ve Sinir Cerrahisi A.B.D.

Amaç: Epiteloid hemanjioendotelyoma (EHE), milyonda birden az insidans ile çok ender görülen, klinik olarak hemanjiom ile anjiosarkom arasında davranış gösteren, malign potansiyeli belirsiz vasküler endotel kaynaklı bir neoplazidir.^1EHE'nin tahmini prevalansı 1 milyonda birden azdır. Sıklıkla 4. ve 5. dekatta görülür. hastaların çoğunluğu kadındır (erkek:kadın 1:4), plevral EHE ise daha sık erkeklerde görülmektedir. Başlıca karaciğer olmak üzere, akciğer, kemik, deri, beyin, dalak gibi vücudun birçok farklı organında görülebilir.

Yöntem: 42 yaşında erkek hasta 1 yıldır devam eden sırt ağrısı ve 1 aydır devam eden bacaklarında uyuşma şikayeti ile acil servise başvurmuş. Muayenesinde motor ve duyusal defektleri olmayan hastanın bilateral babinski ve klonus bulgusu pozitif olarak görüldü. Hastanın preop radyolojik ön tanısı ile intraoperatif görüntüleri karşılaştırıldı.

Bulgular: Hastaya torakal MRG çekildi. T4 vertebra korpusu sağ yarısında belirgin olmak üzere posterior elemanları ve sağda 2-3.kostaları etkileyen en geniş yerinde yaklaşık 8,5x7,5x6 cm olarak ölçülen T1A incelemelerde izo, T2A incelemelerde heterojen-hiperintens, IVKM sonrası heterojen yoğun kontrastlanma gösteren düzensiz sınırlı kitlesel lezyon mevcuttur . Torakal extradural ekstramedüler kitle düşünülen hasta ameliyata alındı, hastaya prone pozisyonda C7-T8 arası orta hat cilt insizyonu yapılarak katlar geçildi, T3 inferior hemilaminektomi, T4 total laminektomi yapıldı. Medulla spinalisi sıkıştırdığı izlendi. T1-T2-T3-T4-T6-T7 ye bilateral transpediküler vidalama yapıldı. T4 omurgası total eksize edildi. Cerrahi alana Korpektomi kafes konuldu.Akciğere bası yapan tümör eksize edildi, Plevraya dokunulmadı. Postop dönemde nörolojik muayenede fark saptanmadı.

Tartışma: Sunulan olguda preoperatif değerlendirmesi ve yapılan tüm görüntüleme tetkiklerinde ekstradural ekstramedüler lezyon (epiteloid hemanjioendotelyoma) düşünülmüştür. Nörolojik defisiti olmayan, görüntüleme tetkiklerinde spinal ekstradural ekstramedüler lezyonu ön planda düşündüren vakalarda cerrahi girişim tanısal ve tedavi amaçlı bir seçenek olmalıdır. Spinal bölgede tutulum yapan ve ek olarak diğer dokuları da invaze eden tümörlerde ilk olarak korda olan basının ortadan kaldırılması ve tanısal biyopsi alına bilmesi için öncelik olarak cerrahi işlem düşünülmelidir. Sunulan olguda çevre dokuya lokal invazyon görülmüştür. Epiteloid hemanjioendotelyoma düşük gradeli tümör olmasına rağmen rekkürren oranı yüksektir. Hastalara uygulanacak total eksizyon ile sağkalım yüksektir.

Sonuç: Epiteloid hemanjioendotelyoma düşük gradeli nadir görülen tümör olmasına rağmen rekkürren oranı yüksektir. Bu nedenle cerrahi planlamada total eksizyon düşünülmelidir. Hastalara uygulanacak total eksizyon ile sağkalım yüksektir.

Bildiri No: 8876

PROSTAT KANSERİ VERTEBRA METASTAZI ÖN TANISI İLE OPERASYONA ALINAN HASTADA İKİNCİ PRİMER KANSER: KLL

Alpkaan Duran[1], Sinan Caner[1], Musa Canan[1], Nur Fidan Çam[1], Ali Serdar Oğuzoğlu[1], Nilgün Şenol[1], Hakan Murat Göksel[1]

Süleyman Demirel Üniversitesi, Beyin ve Sinir Cerrahisi Anabilim Dalı, Isparta, Türkiye

Amaç: Prostat kanserleri, erkeklerde en sık tanı alan ve en çok ölüme neden olan ilk beş kanser tipi arasındadır. Prostat kanserlerinin kemiğe en sık metastaz yaptığı yerler arasında kostalar, vertebra ve pelvis olmakla beraber kraniyum ve uzun kemiklerde de metastazlar literatürde bildirilmiştir. Ancak bu vakada hastanın L1 vertebrasından alınan patoloji sonucu hastaya " KLL " tanısı koyulmuştur

Yöntem: 70 yaşında İnvaziv prostat ca tanılı erkek hastanın bel ağrısı olması üzerine yapılan PET-CT tetkiki : "Vertebral kolonda çok sayıda (lumbal 1. vertebrada SUVmax: 18.8)metastaz " raporlanmış olup hastadan kontastlı Lomber Manyetik Rezonans Görüntüleme (MRG) istendi. Hastanın MRG sonucu L1 sol korpusunu tutan lezyon görüldü. Hastaya tarafımızca L1 vertebraya perkütan Radyofrekans Ablasyon ve vertebroplasti yapıldı. Hastanın Vertebral kolondan alınan örnek patolojiye gönderildi. Hastaya patoloji sonucu ile Medikal Onkoloji poliklinik kontrolü önerildi.

Bulgular: Hastanın patoloji sonucu:"Vertebra biyopsisi sonucu: B-Lenfoid hücre infiltrasyonu / İmmünhistokimyasal bulgular Kronik Lenfositik Lösemi ile uyumludur. " şeklinde raporlanmıştır. Hasta yeni Kronik Lenfositik Lösemi tanısı almıştır.

PREOP L2 MRG

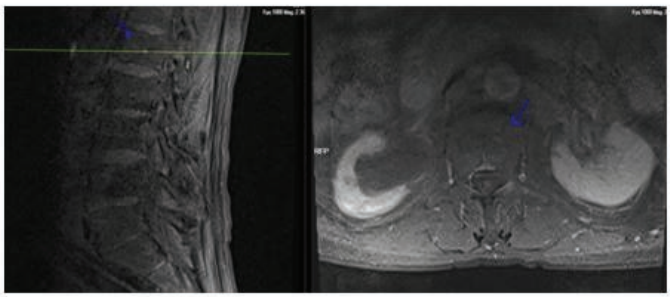

Şekil 1. Preoperatif Manyetik Rezonans Görüntüleme

Tartışma: Hastanın mevcut kan değerleri ile Lösemi düşünülecek bulgusu olmayıp tanı amacı ile Kemik İliği biyopsisi yapılmamıştır. Ancak tarafımızca Prostat Ca Metastazı ön tanısı ile L1 Vertebradan örnek alınan hastanın patoloji sonucu KLL gelmiştir. Sonuç olarak onkoloji hastalarında bulunan kemik tutulumları çoğunlukla metastaz olarak düşünülmekte olsa da hastalarda sekonder maligniteler olabileceği de göz ardı edilmemelidir.

Sonuç: Hastanın mevcut kan değerleri ile Lösemi düşünülecek bulgusu olmayıp tanı amacı ile Kemik İliği biyopsisi yapılmamıştır. Ancak tarafımızca Prostat Ca Metastazı ön tanısı ile L1 Vertebradan örnek alınan hastanın patoloji sonucu KLL gelmiştir. Sonuç olarak onkoloji hastalarında bulunan kemik tutulumları çoğunlukla metastaz olarak düşünülmekte olsa da hastalarda sekonder maligniteler olabileceği de göz ardı edilmemelidir.

Bildiri No: 8921

SERVİKAL KEMİK KİSTİ, İNTRAOSSEÖZ LİPOM: NADİR OLGU

Alpkaan Duran[1], Sinan Caner[1], Musa Canan[1], Nur Fidan Çam[1], Ali Serdar Oğuzoğlu[1], Nilgün Şenol[1], Hakan Murat Göksel[1]

[1]Süleyman Demirel Üniversitesi, Beyin ve Sinir Cerrahisi Anabilim Dalı, Isparta, Türkiye

Amaç: İntraosseöz Lipom, kemiğin çok nadir görülen primer benign tümörlerinden biridir. Kemik tümörleri içinde görülme sıklığı %0,1'dir. Nadir olmasından ve spesifik olmayan bulgularından dolayı histolojik inceleme olmaksızın doğru tanı konulamaz.

Yöntem: 24 yaşında erkek hasta. Uzun süredir boyun ağrısı olan hastanın yapılan görüntülemelerinde (Şekil 1a, 2a, 3a) Kemik kisti görülmesi üzerine cerrahi planlanması amaçlı servise yatışı yapıldı.

Bulgular: Nörolojik muayenesi olağan hastaya C6 laminektomi yapılması + kemik kist çıkarılması operasyonu yapıldı(Şekil 1b, 2b, 3b). Hastadan perop gönderilen patoloji sonucu "İntraosseoz lipom " gelmiştir.

Tartışma: Tarafımızca yapılan görüntülemelerde C6 spinal proçeste Kemik Kisti (?) ön tanısı Laminektomi yapılıp tek parça halinde tamamı çıkarılmıştır. Çıkarılan cerrahi materyal patolojiye gönderilmiş olup patoloji sonucu:" İntraosseoz Lipom " şeklinde gelmiştir. Yaptığımız literatür taramaları sonucundan daha çok alt extremite uzun kemiklerde görülen İntraosseöz Lipomun vertebral kolonu da tutabileceği unutulmamalıdır.

PRE-POSTOP DİREKT GRAFİ

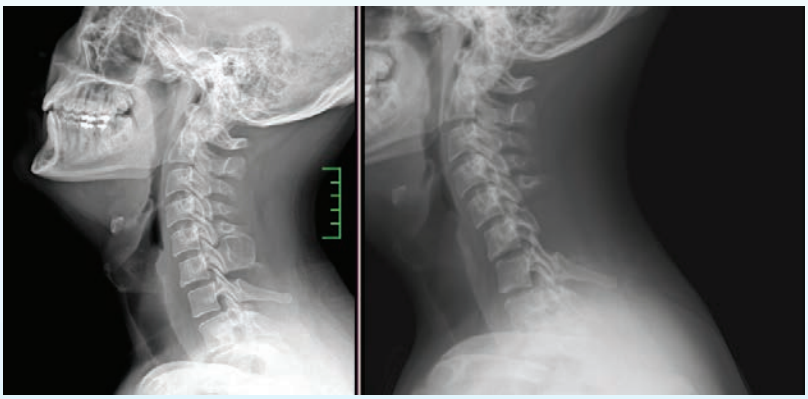

PRE-POSTOP DİREKT GRAFİ

Sonuç: Tarafımızca yapılan görüntülemelerde C6 spinal proçeste Kemik Kisti (?) ön tanısı Laminektomi yapılıp tek parça halinde tamamı çıkarılmıştır. Çıkarılan cerrahi materyal patolojiye gönderilmiş olup patoloji sonucu:" İntraosseoz Lipom " şeklinde gelmiştir. Yaptığımız literatür taramaları sonucundan daha çok alt extremite uzun kemiklerde görülen İntraosseöz Lipomun vertebral kolonu da tutabileceği unutulmamalıdır.

PRE-POSTOP BİLGİSAYARLI TOMOGRAFİ

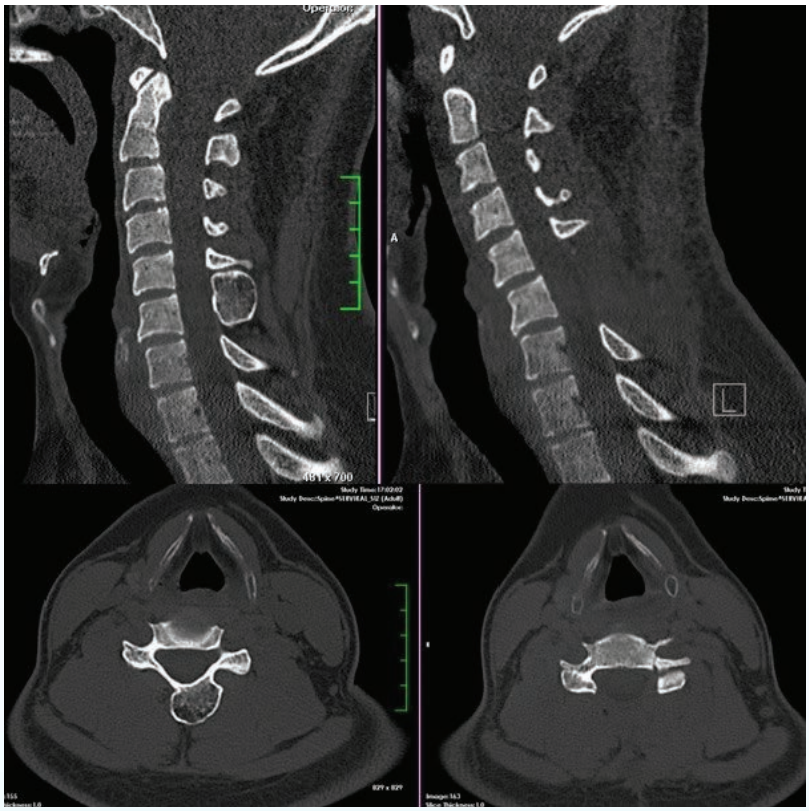

PRE-POSTOP BİLGİSAYARLI TOMOGRAFİ

Bildiri No: 9399

SPİNAL TÜBERKÜLOZA SEKONDER PEDİATRİK LOMBER DEFORMİTE OLGUSU

İsmail ŞİMŞEK[1], Can KIVRAK[1], Yahya GÜVENÇ[1]

[1]Marmara Üniversitesi Tıp Fakültesi, Beyin ve Sinir Cerrahisi Anabilim Dalı, İstanbul, Türkiye
[2]Marmara Üniversitesi Nörolojik Bilimler Enstitüsü, Beyin ve Sinir Cerrahisi Anabilim Dalı, İstanbul, Türkiye

Amaç: Tüberküloz(TBC) halen enfeksiyon hastalıklarıyla ve bunların sonuçlarıyla uğraşan kişilerin önünde zorlu bir engel teşkil etmeye devam etmektedir.Spinal tutulumu ise etkenin kültürde tespitinin geç veya bazen yapılamaması ve bu sırada giderek gelişen deformiteler nedeniyle nöroşirurjiyenlere ayrıca bir zorluk teşkil etmektedir.Klasik tutulum yeri torakal vertebra olsa da, omurganın tüm segmentlerinde ve her yaş grubunda görülebilmektedir.Aktif TBC vakalarının yönetimi ise halen tartışmalıdır.Olgu sunumumuzda spinal TBC'ye sekonder pediatrik lomber deformite olgusunu sunacağız.

Bulgular: 14yaş yabancı uyruklu erkek hasta son 2 yıldır olan bel ve yaygın kas-eklem ağrıları ve gece terlemesi ile başvuruyor.Hastanın 2019'da belinden sarı-yeşil pürülan akıntısı olmuş.Bu şikayeti 2 yıldır ara ara olan hastanın akıntı alanında giderek belirginleşen bir şişlik gelişmiş ve dış merkezde pürülan enfeksiyon tanısı ile ampirik antibiyoterapiler almış(Resim 1).Hasta, başvurduğu sırada şikayetlerinin son 1 aydır şiddetlendiğini ve güç kaybı geliştiğini tariflemekte.Muayenesinde paraparetik olan hastanın motor kuvveti sol alt ekstremitede 2/5 iken sağda 3/5.1 aydır antibiyotik almakta olan hastanın başvurusunda hafif lökositozu olup CRPsi 103,sedimantasyon 24, prokalsitonini 14.Yapılan görüntülemelerinde L2-L3-L4'te kompresyon ve füzyona bağlı kifotik deformite gelişimi(Resim 1),lomber MR'da L2-4 destrüksiyonuna bağlı kifozu ve psoas absesi saptanıyor.Ön tanı olarak TBC spondilodiskiti raporlanıyor.Ocak 2021'de perkütan biyopsi yapılıyor.Kültürlerinde abse kültürleri TBC+ gelen hastanın geçmiş kültürlerine yönelik taramada Ağustos 2019'da yapılan kültür testlerinde de TBC+ çıktığı ama geç sonuçlandığı için gözden kaçırıldığı saptanıyor.Pediatrik enfeksiyon hastalıklarına konsulte edilen hastaya aktif TBC enfeksiyonu için 4lü anti-Tbc tedavisi(INH+RIF+PRZ+ETH) başlanıyor.Bu sırada CRPsi 48 olan hastanın haziran 2021'deki kontrollerinde CRPsi 10, prokalsitonin ve sedimi negatif geliyor.Hastanın enfeksiyon tablosu kontrol altına alındıktan sonra 2li(IZH+RIF) tedavi altında cerrahisi planlanıyor.Perop incelemede L2-4'te posterior elemanlar sağlam olup aynı seviyelerde epidural fibröz bant,L2-5 seviyelerinde bilateral foraminal stenoz görülüyor(Resim 2). L2 PSO ve parsiyel korpektomi, L4-5 Ponte, L3-4 laminektomi ve T11-12-L1,4,5,S1 bilateral vidalama ile stabilizasyon yapılan hastanın postop muayenesinde bilateral proksimal motor kuvveti 4/5 olsa da sol distalde kayıp üzerine erken dönemde 2.operasyon planlanarak bilateral iliak vidalama ekleniyor. Postop muayenesinde bilateral motor kuvveti 4/5 olan hastanın postop 2.ayında motor kuvvetinde tam düzelme olup ayaktan rahatlıkla mobilize olmaktadır.

Resim 1.Preoperatif bulgular

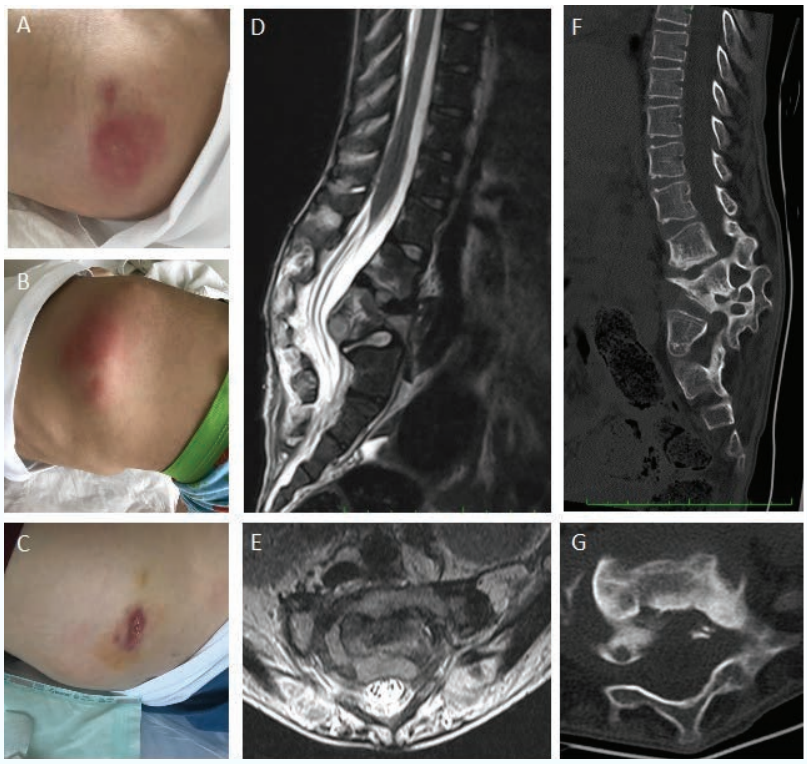

A-C: Yara yeri takibi, D-E: Preoperatif MR ve psoas absesi, F-G: Preoperatif BT füzyon ve kifotik deformite

Resim 2.Perop ve Postoperatif bulgular

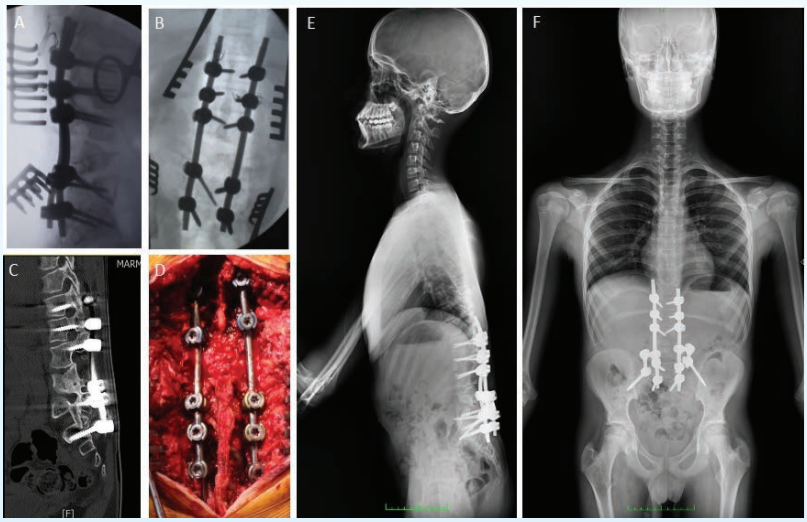

A-B: Perop skopi görüntüleri, C: Postop BT'de dekompresyon ve deformitenin redüksiyonu, D: Perop görünüm, E-F: Revizyon cerrahisi sonrası skolyoz grafisi

Sonuç: Spinal enfeksiyon ve özellikle TBC tedavileri uzun ve zorludur,gecikmiş tedavileri deformitelere sebep olabilmektedir.Günümüzde aktif TBC vakalarıysa halen tartışmalıdır,öncelikle aktif enfeksiyon kontrol altına alınmalı,ardından cerrahi planlanmalıdır.Hastanın deformitesi düzeltilip enstrümante edildikten sonra antibiyoterapi devam edilmelidir.Olgumuzun 2 ay 4lü-antiTBC tedavi ile baskılanıp cerrahisi yapılmış,ardından tedavisi 10 ay daha 2li olarak sürdürülerek 1 seneye tamamlanmıştır.Hastalara anterior ve posterior girişimler yapılabilmekte,posteriordan tek oturumda cerrahi mümkünse hasta posteriordan opere edilmelidir.Olgumuzun deformitesi osteotomilerle serbestleştirildikten sonra enstrüman ile posteriordan kapatılıp indirekt yolla anterior deformitesi düzeltilmiştir.

Bildiri No: 9878

LUMBOSAKRAL DEV KORDOMA OLGU SUNUMU

Alpkaan Duran[1], Sinan Caner[1], Musa Canan[1], Nur Fidan Çam[1], Ali Serdar Oğuzoğlu[1], Nilgün Şenol[1], Hakan Murat Göksel[1]

[1]Süleyman Demirel Üniversitesi, Beyin ve Sinir Cerrahisi Anabilim Dalı, Isparta, Türkiye

Amaç: Kordomalar bilindiği üzere primitif notokord artıklarından gelişen ve kafa tabanından sakruma kadar orta hat boyunca yerleşen nadir primer malign kemik tümörleridir. Tüm malign kemik tümörleri içinde görülme insidansları %1-4'tür. Lomber bölgeden sakruma kadar uzanan, posterior elemanları tutan ve spinal korda bası yapan dev kordomanın intraoperatif nöromonitörizasyon eşliğinde geniş cerrahi rezeksiyonunu ve posterior enstrümantasyon yapılmasını konu almaktadır.

Yöntem: 51 yaşında erkek hasta 6 aydır devam eden bel ağrısı ve sol bacakta uyuşma, yürümede zorlanma şikâyetleri üzerine yapılan görüntülemelerde lomber ve sakral bölgede yer kaplayan dev lezyon saptandı.

Bulgular: Hastanın nörolojik muayenesinde genel durumu iyi bilinç açık oryante koopere olup, motor muayenesinde sol kalça ve bacak fleksiyonu 4/5, sol ayak dorsifleksiyonu 1/5 kas gücünde değerlendirildi. Duyu muayenesinde kalçadan sol ayak topuğuna kadar devam eden hipoestezi mevcut. Gaita ve idrar inkontinansı yok. Yapılan Manyetik Rezonans görüntülemede lomber ve sakral posterior paravertebral kas tutulumu ve spinal korda bası etkisi oluşturan kitle saptandı.

KORDOMA PREOP MRG

Şekil 1a

Şekil 1b

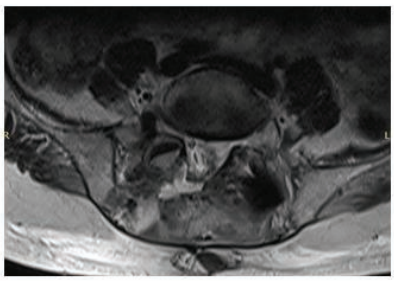

Şekil 1c

Şekil 1:(a,b) Preoperatif Saggital Manyetik Rezonans Görüntüleme

(c) Preoperatif Aksiyal Manyetik Rezonans Görüntüleme

Tartışma: Aksial aks boyunca en sık sakrokoksigeal (%50) bölgede yerleşim gösterirler. Ancak bu olguda lomber vertebra posterior bölgede yaygın tutulum izlenmektedir. Kemoterapinin ve radyoterapinin tedavide yetersiz kalması sebebiyle, bu tümörlerin tedavisinde geniş rezeksiyon yapılan cerrahi girişimler tedavinin ana unsuru olmaktadır.

Sonuç: Aksial aks boyunca en sık sakrokoksigeal (%50) bölgede yerleşim gösterirler. Ancak bu olguda lomber vertebra posterior bölgede yaygın tutulum izlenmektedir. Kemoterapinin ve radyoterapinin tedavide yetersiz kalması sebebiyle, bu tümörlerin tedavisinde geniş rezeksiyon yapılan cerrahi girişimler tedavinin ana unsuru olmaktadır.

KORDOMA POST OP MRG + DX

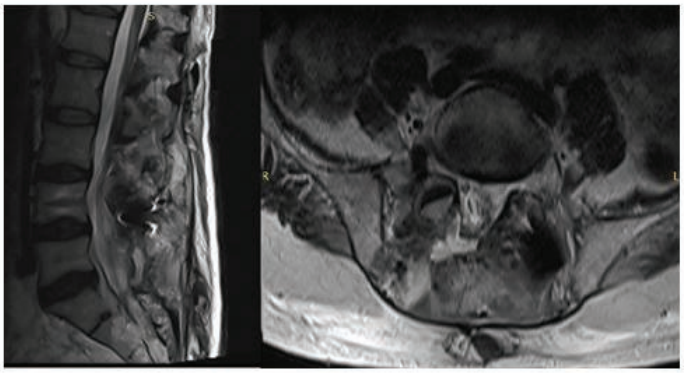

Şekil 2. Postoperatif Magnetif Resonans Görüntüleme

Şekil 3. Postoperatif Direkt Grafi

DESTEKLEYEN KURULUŞLAR

medikon

Tria Spine
Spine | Orthopedics

Medtronic
Alleviating Pain · Restoring Health · Extending Life

MEDELTIP

BM Medikal
bridge of medicine

MER PLUS MEDİKAL

DENIZ
Tıbbi Aletler • Surgical Instruments
Tutkuyla Tasarlandı
Designed with Passion

OSIMPLANT
Spine Restoration Technology

INTERSPORT

HEDEF SPINE

RIWOSPINE
A Richard Wolf Company

TÜBİTAK tarafından desteklenmektedir.

İLETİŞİM

TÜRK NÖROŞİRÜRJİ DERNEĞİ

Taşkent Caddesi 13/4 Bahçelievler-06500 ANKARA
Tel: +90 312 212 64 08
e-mail: info@turknorosirurji.org.tr

ORGANİZASYON SEKRETERYASI

egekongre
Turizm & Organizasyon

EGE KONGRE TURİZM ve ORGANİZASYON
Kültür Mah. Nevvar Salih İşgören Sok. No:1/4 D:1 Alsancak - İzmir
Tel: +90 232 464 13 51 • **Faks:** +90 232 464 29 25
e-mail: info@egekongre.com